

颅内破裂动脉瘤合并脑内血肿的复合手术治疗

伍杰 杨铭 潘力 蔡明俊 刘鹏 秦杰 杨柳 安学锋 李国栋 马廉亭

【摘要】目的 探讨复合手术治疗颅内破裂动脉瘤合并脑内血肿的疗效。**方法** 回顾性分析弹簧圈栓塞术后行颅骨钻孔血肿腔引流术治疗的 5 例颅内破裂动脉瘤合并脑内血肿的临床资料。**结果** 5 例头颅 CT 均表现为典型蛛网膜下腔出血(SAH)合并脑内血肿;DSA 发现动脉瘤位于大脑前动脉 A₂ 段分叉部 1 例、大脑前动脉 A₂ 段 1 例、前交通动脉 1 例、颈内动脉后交通动脉 1 例、大脑中动脉分叉部 1 例;术前 Hunt-Hess 分级Ⅱ级 2 例,Ⅲ级 2 例,Ⅳ级 1 例。引流术后 3~4 d 血肿大部分引流干净,无再出血、感染及脑梗死。术后 6 个月 GOS 评分 3 分 1 例,4 分 1 例,5 分 3 例。**结论** 对合并脑内血肿的自发性 SAH,首先应考虑动脉瘤破裂出血可能,需尽早行 DSA 检查明确诊断;复合手术对于部分未发生脑疝又合并脑内血肿的破裂动脉瘤是可行的,能取得良好的疗效。

【关键词】 颅内破裂动脉瘤;脑内血肿;复合手术;疗效
【文章编号】 1009-153X(2016)04-0193-03 **【文献标志码】** A **【中国图书资料分类号】** R 743.9; R 651.1⁺2

Clinical observation of hybrid surgery on ruptured intracranial aneurysms associated with cerebral hematomas (report of 5 cases)

WU Jie, YANG Ming, PAN Li, CAI Ming-jun, LIU Peng, QIN Jie, YANG Liu, AN Xue-feng, LI Guo-dong, MA Lian-ting. Department of Neurosurgery, Wuhan General Hospital, Guangzhou Command, PLA, Wuhan 430070, China

【Abstract】 Objective To explore the curative effect of hybrid surgery on ruptured intracranial aneurysms associated with cerebral hematomas. **Method** The clinical data of 5 patients with ruptured intracranial aneurysms associated with cerebral hematomas treated by endovascular embolization combined with burr hole drainage were analyzed retrospectively. **Results** The CT showed that there was typical subarachnoid hemorrhage associated with cerebral hematomas in all the patients who were diagnosed as intracranial aneurysms by DSA including 1 aneurysm of the bifurcation of A₂ segment of anterior cerebral artery, 1 aneurysm of A₂ segment of anterior cerebral artery, 1 anterior communicating artery aneurysm, 1 posterior communicating artery aneurysm, and 1 aneurysm of the bifurcation of middle cerebral artery. The condition belonged in Hunt-Hess grade Ⅱ in 2 patients, grade Ⅲ in 2 and grade Ⅳ in 1. Most of the hematomas were successfully drained from 3 to 4 days after operation. There was no re-bleeding, infection or cerebral infarction during the hospital stay. The following up of 6 months after the operation showed that GOS scores were 3 in 1 patient, 4 in 1 and 5 in 3. **Conclusions** For spontaneous subarachnoid hemorrhage associated with intracranial hematomas, we should first consider the possibility of aneurysm rupture and DSA examination should be carried out as early as possible. Hybrid surgery is feasible for the patients with the ruptured aneurysms associated with intracranial hematomas but without cerebral hernia.

【Key words】 Intracranial aneurysm; Subarachnoid hemorrhage; Intracranial hematoma; Hybrid surgery

文献报道,动脉瘤性蛛网膜下腔出血合并脑内血肿发生率为 4%~34%^[1],传统开颅手术夹闭动脉瘤并清除血肿病死率及致残率较高。我们对 5 例未发生脑疝的合并脑内血肿的破裂动脉瘤行复合手术治疗,即弹簧圈栓塞术后行颅骨钻孔血肿腔引流术,取得了良好的效果,现总结如下。

1 临床资料

1.1 一般资料 本组男 2 例,女 3 例;年龄 44~68 岁,平

均 51 岁。均以头痛、呕吐起病,均有不同程度意识障碍,其中 1 例伴一侧肢体瘫痪,1 例伴失语。术前 Hunt-Hess 分级:Ⅱ级 2 例,Ⅲ级 2 例,Ⅳ级 1 例。
1.2 影像学检查 入院后均行颅脑 CT 扫描,均表现为典型蛛网膜下腔出血并脑内血肿,其中 2 例为额叶及胼胝体膝部血肿,1 例为额叶血肿,1 例为颞叶血肿,1 例为额叶及侧裂区血肿;血肿量分别为 60、40、40、17、15 ml,平均 34 ml。术前均行 DSA 检查明确诊断,发现大脑前动脉 A₂ 段分叉部动脉瘤 1 例(图 1),大脑前动脉 A₂ 段动脉瘤 1 例,前交通动脉动脉瘤 1 例,大脑中动脉分叉部动脉瘤 1 例,颈内动脉后交通动脉动脉瘤 1 例(图 2)。
1.3 手术治疗 入院 24 h 内均急诊行 DSA 明确诊断,并行单纯弹簧圈致密栓塞,术中用肝素钠行全身肝

doi:10.13798/j.issn.1009-153X.2016.04.001
作者单位:430070 武汉,广州军区武汉总医院神经外科(伍杰、杨铭、潘力、蔡明俊、刘鹏、秦杰、杨柳、安学锋、李国栋、马廉亭)
通讯作者:杨铭, E-mail: yangming3060@sina.com

素化(1 mg/kg 体重)。待体内肝素代谢后(约 2 h)行 CT 引导下颅骨钻孔血肿引流术,注意穿刺点还要避开重要血管及皮层功能区。术后常规复查头颅 CT 确定引流管位置,如位置良好,从留置的引流管内注入尿激酶 3~5 万 U 引流,根据引流情况每天可使用尿激酶 2~3 次。术后每天复查 CT 扫描,根据血肿清除情况调整尿激酶用量,必要时调整管尖深度。一般待血肿清除 80% 左右即可拔除引流管。

2 结果

5 例均顺利完成手术,术后 3~4 d 待血肿大部分引流后拔管,住院期间无再出血、感染及脑梗死。术后 6 个月 GOS 评分 3 分 1 例,4 分 1 例,5 分 3 例。

3 讨论

3.1 颅内动脉瘤破裂致脑内血肿的诊断 约 85% 自发性蛛网膜下腔出血为动脉瘤破裂所致^[2],其中 4%~42.6% 可合并脑内血肿。动脉瘤破裂出血如不及时治疗,病死率、致残率极高;而合并脑内血肿的动脉瘤破裂出血较单纯蛛网膜下腔出血有更高的病死率、致残率,及时正确诊断尤为重要。

单纯自发性蛛网膜下腔出血,考虑动脉瘤破裂并不困难,但对合并脑内血肿时,诊治应尤为注意。单纯脑内血肿而无蛛网膜下腔出血为动脉瘤破裂所致非常少见^[3,4]。头颅 CT 发现蛛网膜下腔出血合并脑内血肿,则首先应考虑动脉瘤破裂可能,应进一步行 DSA 检查。目前 DSA 仍是诊断颅内动脉瘤的金标准,只要条件允许都应行 DSA 检查。即使脑疝形成,在开颅清除血肿时,应探查与血肿相毗邻部位有无动脉瘤,不要只想到清除血肿,而忽略了动脉瘤,尤其是动脉瘤好发部位的自发性脑内血肿更要提高警惕。一般情况下,前交通动脉动脉瘤破裂出血形成的血肿主要位于纵裂、额叶底部及破入脑室;上纵裂出血多为大脑前动脉 A₂ 段以上动脉瘤;后交通动

脉动脉瘤破裂出血形成的血肿主要位于鞍上池、侧裂池、颞叶;大脑中动脉动脉瘤破裂出血形成的血肿可位于侧裂池、颞叶;第四脑室、枕大池、四叠体池出血多为后循环动脉瘤破裂。

3.2 动脉瘤破裂合并脑内血肿的治疗方法 动脉瘤破裂合并脑内血肿,传统治疗方法是急诊 DSA 检查明确责任动脉瘤后,行开颅动脉瘤夹闭+血肿清除术,避免再出血的同时解除血肿的占位效应,减少脑组织不可逆性损伤,达到挽救生命的目的,但其病死率仍达 47%~58%^[5-7]。其病死率较高的原因主要有以下几个方面^[1]:①脑组织肿胀使动脉瘤暴露更加困难,手术加重了对脑组织的机械性损伤,同时动脉瘤的暴露过程中,对载瘤动脉的骚扰使脑血管痉挛进一步加重;②血肿清除及动脉瘤分离过程中,动脉瘤再次破裂出血;③动脉瘤夹闭过程中,载瘤动脉临时阻断使水肿脑组织缺氧状态进一步加重;④手术时间延长使手术并发症增加。因而传统的动脉瘤夹闭术并脑内血肿清除术对颅内动脉瘤破裂合并脑内血肿有时不一定是最合理的治疗手段。

有学者报道血管内治疗 Hunt-Hess 分级较高的动脉瘤取得良好的预后^[8-10]。而对合并脑内血肿的高级别动脉瘤,先行血管内治疗处理责任动脉瘤避免动脉瘤再次出血,随后行开颅血肿清除术也取得良好预后^[11]。其原因主要有以下两个方面:第一,血管内治疗较开颅手术相对来说创伤小,并发症少;第二,责任动脉瘤栓塞后再清除脑内血肿,可以减少脑组织损伤,避免对脑血管的机械性损伤,降低与脑血管痉挛有关的并发症^[12]。基于上述研究,我们将血管内治疗与颅骨钻孔血肿引流术结合起来,进一步减少手术创伤,获得了良好的效果,但这种方法不适合所有合并脑内血肿的破裂动脉瘤。首先,已发生脑疝或血肿巨大,有可能出现脑疝时,应首选开颅动脉瘤夹闭+脑内血肿清除术;其次,责任动脉瘤为宽颈动脉瘤,血管内治疗需支架辅助,术后需应用抗血

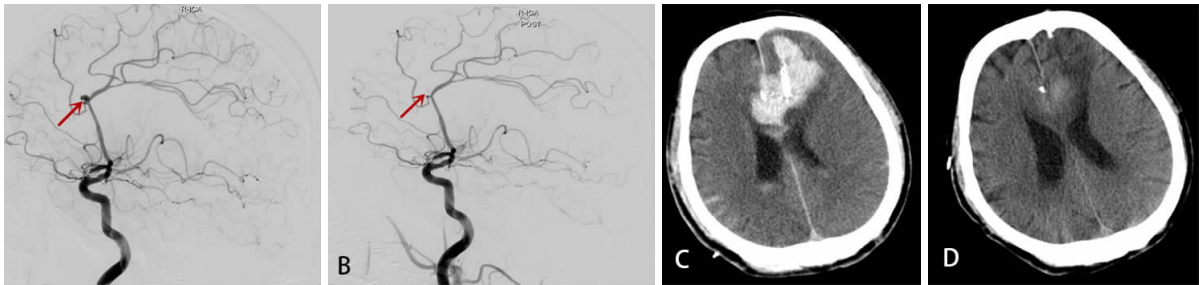


图1 大脑前动脉 A₂ 段分叉部破裂动脉瘤合并额叶血肿手术前后影像

A. 栓塞术前 DSA, 大脑前动脉 A₂ 段分叉部动脉瘤(↑示); B. 弹簧圈栓塞术后 DSA, 动脉瘤未显影(↑示); C. 颅骨钻孔血肿腔引流术后即刻复查头颅 CT 示, 引流管位置良好, 无新増出血; D. 颅骨钻孔血肿腔引流术后 2 周复查头颅 CT 示血肿基本吸收

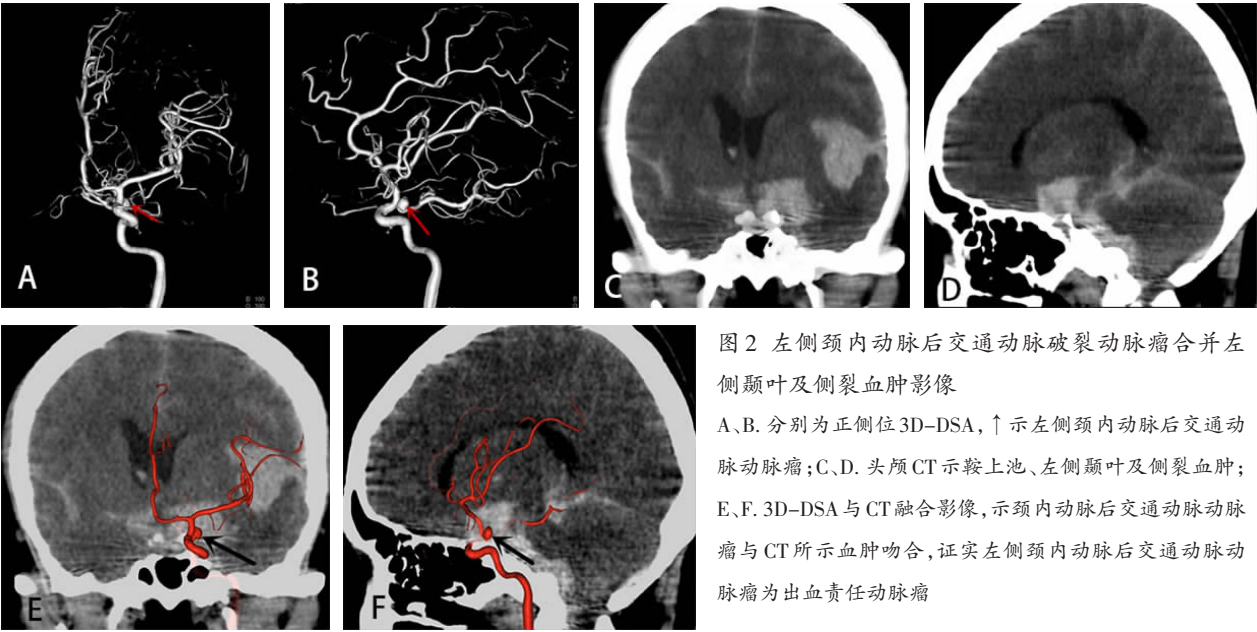


图2 左侧颈内动脉后交通动脉破裂动脉瘤合并左侧颞叶及侧裂血肿影像
A、B. 分别为正侧位3D-DSA, ↑示左侧颈内动脉后交通动脉动脉瘤;C、D. 头颅CT示鞍上池、左侧颞叶及侧裂血肿;E、F. 3D-DSA与CT融合影像,示颈内动脉后交通动脉动脉瘤与CT所示血肿吻合,证实左侧颈内动脉后交通动脉动脉瘤为出血责任动脉瘤

小板聚集药物,应慎重选择;第三,须有专门从事血管内治疗工作的医疗团队和设备,能随时完成急诊病人的救治工作。

尽管目前我们治疗的病例数有限,但是从有限的病例中,我们发现选择未发生脑疝的合适病例,先行弹簧圈栓塞术再行颅骨钻孔血肿腔引流术是可行的,同时也获得了良好的效果,还需要积累更多的病例来判断这种方法的安全性 with 有效性。

【参考文献】

[1] Jeong JH, Koh JS, Kim EJ. A less invasive approach for ruptured aneurysm with intracranial hematoma: coil embolization followed by clot evacuation [J]. Korean J Radiol, 2007, 8: 2-8.

[2] 马廉亨. 动脉瘤性蛛网膜下腔出血的诊治规范[J]. 中国现代神经疾病杂志, 2004, 4: 6-9.

[3] Takeuchi S, Takasato Y, Masaoka H, *et al.* Case of ruptured middle cerebral artery bifurcation aneurysm presenting as putaminal hemorrhage without subarachnoid hemorrhage [J]. Brain Nerve, 2009, 61(10): 1171-1175.

[4] Thai QA, Raza SM, Pradilla G, *et al.* Aneurysmal rupture without subarachnoid hemorrhage: case series and literature review [J]. Neurosurgery, 2005, 57(2): 225-229.

[5] Pasqualin A, Bazzan A, Cavazzani P, *et al.* Intracranial hematomas following aneurysmal rupture: experience with 309 cases [J]. Surg Neurol, 1986, 25: 6-17.

[6] Tokuda Y, Inagawa T, Katoh Y, *et al.* Intracerebral hema-

toma in patients with ruptured cerebral aneurysms [J]. Surg Neurol, 1995, 43: 272-277.

[7] Otani N, Takasato Y, Masaoka H, *et al.* Surgical outcome following decompressive craniectomy for poor-grade aneurysmal subarachnoid hemorrhage in patients with associated massive intracerebral or Sylvian hematomas [J]. Cerebrovasc Dis, 2008, 26: 612-617.

[8] Shin YS, Kim SY, Kim SH, *et al.* Onestage embolization in patients with acutely ruptured poor-grade aneurysm [J]. Surg Neurol, 2005, 63: 149-155.

[9] Van LJ, Waerzeggers Y, Wilms G, *et al.* Early endovascular treatment of ruptured cerebral aneurysms in patients in very poor neurological condition [J]. Neurosurgery, 2002, 50: 457-465.

[10] Weir RU, Marcellus ML, Do HM, *et al.* Aneurysmal subarachnoid hemorrhage in patients with Hunt and Hess grade 4 or 5: treatment using the Guglielmi detachable coil system [J]. Am J Neuroradiol, 2003, 24: 585-590.

[11] Niemann DB, Willis AD, Maartens NF, *et al.* Treatment of intracranial hematomas caused by aneurysm rupture: coil placement followed by clot evacuation [J]. J Neurosurg, 2003, 99: 843-847.

[12] Baltsavias GS, Byrne JV, Halsey J, *et al.* Effects of timing of coil embolization after aneurysmal subarachnoid hemorrhage on procedural morbidity and outcomes [J]. Neurosurgery, 2000, 47: 1329-1331.

(2015-10-15收稿)