

· 论 著 ·

ROSA引导下立体定向脑电图在儿童难治性
癫痫手术中的作用

陈俊喜 郭 强 谭红平 王良波 华 刚

【摘要】目的 探讨机器人无框架立体定向手术辅助系统(ROSA)引导下颅内深部电极置入术在儿童难治性癫痫定位中的作用以及安全性、有效性。**方法** 2014年10月至2015年12月收治19例年龄在14岁以下药物难治性癫痫,经过术前无创评估,包括MRI、头皮脑电图、电-临床症状学、PET-CT等,应用ROSA机器人将电极置入颅内相应部位,然后行长程视频脑电图监测发作间期及发作期脑电图,确定癫痫灶起始,最终手术治疗。**结果** 19例患儿均成功置入电极,左侧置入11例,右侧置入7例,双侧置入1例;共置入深部电极222根,平均11.7根(8~17根)。置入电极后无出血、脑脊液漏、电极断裂、感染等并发症。19例均明确致痫灶,并全部行癫痫灶切除术,术后2例出现一过性轻偏瘫。术后随访12~24个月,Engel分级I级15例(78.9%),II级1例(5%),III级1例(5%),IV级2例(11.1%)。**结论** ROSA引导下立体定向脑深部电极置入术,微创、并发症少、安全性高,适合儿童难治性癫痫的外科治疗。

【关键词】 药物难治性癫痫;儿童;颅内电极置入术;机器人无框架立体定向辅助系统

【文章编号】 1009-153X(2017)09-0623-03 **【文献标志码】** A **【中国图书资料分类号】** R 742.1; R 651.1[†]

Application of ROSA-guided stereoelectroencephalography surgery for intractable epilepsy in children

CHEN Jun-xi, GUO Qiang, TAN Hong-ping, WANG Geng-bo, HUA Gang. Department of Epilepsy Surgery, Guangdong 999 Brain Hospital, Guangzhou 510510, China

【Abstract】 Objective To explore the safety of intracranial electrode implantation under help of Robotized stereotactic assistant (ROSA)-guided stereoelectroencephalography (SEEG) and its value to surgery for intractable epilepsy in children. **Methods** Nineteen children under 14 years of age with intractable epilepsy were preoperatively assessed by MRI, video-EEG, PET-CT and so on and then the implantation of intracranial electrode, by which the long-term intracranial EEG was recorded, was performed under the help of ROSA-guided SEEG in order to locate the epileptogenic zone. The surgery was performed after the location of the epileptogenic zone in all the patients. **Results** A total of 222 intracranial electrodes were successfully implanted in all the children. The electrodes were implanted in the left cerebral hemisphere in 11 children, in the right ones in 7 and in bilateral ones in 1. There were no complications such as bleeding, cerebrospinal fluid leakage, electrode fracture and infection in all the children after the implantation. The epileptogenic zones were exactly located and successfully resected by surgery in all the children. Two patients had transient hemiparesis after the surgery. The following up from 12 to 24 months showed that the epileptic control effect was Engel grade I in 15 children, grade II in 1, grade III in 1 and grade IV in 2. **Conclusions** The intracranial electrode implantation under the help of ROSA-guided SEEG is safe and may decrease in the postoperative complications and improvement of prognosis in the children with intractable epilepsy.

【Key words】 Intractable; Epilepsy; Children; intracranial electrode; ROSA-guided stereoelectroencephalography

随着立体定向脑电图(stereotactic electroencephalogram, SEEG)技术的快速发展,对于既往认为没有手术机会的难治性癫痫,特别是儿童难治性癫痫,也可以进行手术治疗。2014年10月至2015年12月共收治19例14岁以下儿童药物难治性癫痫,经过术前无创评估,包括MRI、头皮脑电图、电-临床症状学、PET-CT等,认为致痫灶位于一侧多脑叶、双侧脑

叶或一侧脑深部皮质,通过设计颅内电极置入方案,应用机器人无框架立体定向手术辅助系统(robotized stereotactic assistant, ROSA)将电极置入颅内相应部位,通过长程视频脑电图监测发作间期及发作期脑电图,确定癫痫灶起始部位,然后手术治疗,取得良好效果。

1 资料与方法

1.1 一般资料 19例中,男18例,女1例;年龄2.8~14岁,平均9.9岁。共置入电极222根,平均11.7根/例。

1.2 术前评估 包括病史、既往史,视频脑电图(电极

安放采用国际 10~20 系统脑电图安装方法,监测过程中严格按照流程减药或者不减药监测),MRI 检查(T₂压水薄层 3 mm 轴位、矢状位、冠状位扫描,必要时 T₂像或 T₁像检查),PET-CT 检查以及神经心理评估检查。所有检查完善后行癫痫中心多学科(癫痫内科、癫痫外科、影像科、电生理科、病理科、心理科等)讨论,并进一步制定手术方案。

1.3 电极置入方法 术前 MRI T₁压水像、T₂压水像以及 T₁双倍增强造影 1 mm 扫描,头颅 CT 1 mm 薄层扫描后导入 ROSA 进行融合。按照术前 SEEG 方案进行设计电极入路及靶点(电极入路距离血管约 3 mm 左右,路径中遇到血管可以无视,但不能直接正插到血管)。目前国内各个中心 SEEG 电极设计步骤差别不大^[1]。使用多乐头架固定头部(无需进行再次带头架后行 CT 扫描,减少术中恐惧以及简化手术流程,提高安全系数),机器臂连接头架固定装置,ROSA 自动无标记面部激光扫描。按照术前的计划逐个顺序通过适配器进行钻孔,电凝硬膜、止血、安装导向螺丝、计算电极入颅至靶点的距离后使用探针穿刺出隧道后将电极置入,导水冒固定。依次置入电极,最后使用电极命名纸标识电极名称,避免电极出现差错。最后使用碘伏纱条包绕电极。手术完毕后行颅脑 CT 1 mm 薄层扫描,了解是否有出血,并进一步与术前头颅 MRI 进行融合,了解电极位置和电极置入误差。然后,长程视频脑电图捕捉发作,明确癫痫灶起始后再次行癫痫中心多学科讨论切除方案,如果致痫区接近或者位于功能区,则在拔除电极前进一步行电刺激明确功能区,最终进行手术治疗^[2]。

2 结果

2.1 手术效果 19 例均成功置入电极,左侧置入 11 例,右侧置入 7 例,双侧置入 1 例;共置入深部电极 222 根,每例置入电极 8~17 根,平均 11.7 根;每根电极置入时间约 5 min,置入电极后无出血、脑脊液漏、电极断裂、感染等并发症。19 例均明确致痫灶,并全部行癫痫灶切除术,术后 2 例出现一过性轻偏瘫,经康复治疗完全恢复正常。术后随访 12~24 个月,按 Engel 分级评估疗效:Ⅰ级 15 (78.9%),Ⅱ级 1 (5%),Ⅲ级 1 (5%),Ⅳ级 2 (11.1%)。

2.2 典型病例分析 男,2.8 岁,右利手,病史 1 年余,起病后正规口服多种抗癫痫药物治疗效果欠佳,术前每日均有发作,同时伴有智能发育倒退和身体发育迟缓。电临床症状:植物神经症状(心率增快 84~150 次/min,面部发红)→强直(右侧眼睑)→不对称

强直(左侧明显)→复杂运动(过度运动为主+咂嘴、眨眼)→轴肌强直。脑电图示右侧前头部起源。MRI 示右侧额叶多发皮层下高信号改变,皮质发育不良可能性大(图 1A)。PET-CT 示右侧额叶、颞叶、顶叶低代谢,以右侧额叶为著(图 1B)。置入 SEEG 电极明确致痫灶(图 1C),颅内电极脑电图明确癫痫灶起源(图 1D),术后随访 1 年无癫痫发作(图 1E)。

3 讨论

SEEG 是一项癫痫外科有创检查技术。1954 年, Penfield 和 Jasper^[3]首先提出使用颅内电极脑电图的方法来探测癫痫病人脑电活动,并于 1963 年在立体定向技术的引导下首次用于颞叶癫痫病人的监测。但真正 SEEG 概念最早形成于 20 世纪 50 年代

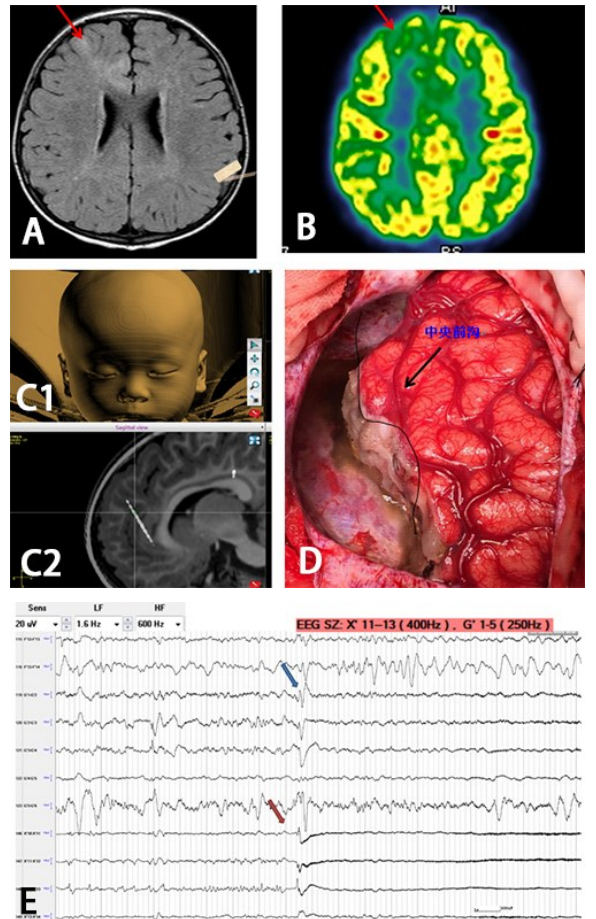


图 1 儿童难治性癫痫 ROSA 引导下 SEEG 定位致痫灶影像及术中表现

A. 术前 MRI T₂压水像示右侧额中回、颞叶内侧面皮层信号增高;B. 术前 PET-CT 示右侧额中回、颞叶内侧面低代谢;C1、C2. SEEG 置入术后 CT 与 MRI 融合,精确显示电极在颅内的位置;D. 术中右侧额叶致痫灶切除后显微镜下观察表现;E. SEEG 明确癫痫灶起始位点,可见脑电高频振荡;SEEG. 立体定向脑电图

的法国 Saint Anne 医院,同时 Talairach 等^[4]于 1962 年开始采用此技术对癫痫灶进行深部定位,提出致痫灶的定位应以临床症状-脑电生理-脑内解剖结构为依据的临床思路。当时所采用的是 Leksell 立体定向仪并结合术中 DSA 来引导深部电极的置入。但 Leksell 立体定向仪电极置入角度仍存在一定的局限性,而且需要术前佩戴头架,增加病人痛苦,尤其是低龄儿童病人很难配合。然而,无框架立体定向技术的诞生以及电极设计和影像技术等方面的快速发展,将立体定向技术推到一个新的发展高度。

儿童癫痫病人症状学不如成人典型,往往脑电图放电趋于全部性,由于儿童脑发育问题,头颅 MRI 病灶显现以及界限不清楚,导致相当一部分患儿错失手术良机。而一些患儿即使可以采用手术治疗,往往都是扩大的手术切除,难免将正常脑组织一并切除,这对于发育阶段的患儿来说,容易导致神经功能缺失。但对于目前国内大多数癫痫中心,大多使用 Leksell 立体定向头架或硬膜下电极进行电极置入。由于儿童年龄小,如果使用 Leksell 立体定向头架在术前需要带头架进行 CT 扫描,儿童难以配合,往往需要麻醉后再行 CT 检查,这样容易增加麻醉意外以及手术风险。Leksell 立体定向头架相比 ROSA 机器人而言亦存在一定的局限性,因为 ROSA 机器人对于置入基本无死角。另外,传统的硬膜下电极置入方法并发症多,而且对于脑深部病变无法进行全面探测,也存在局限性。

ROSA 机器人电极置入方便,创伤小、时间短,而且并发症少。Cossu 等^[5]报道 SEEG 电极置入的出血率为 1%,总并发症发生率为 5%左右。美国克利夫兰癫痫中心所报道 100 例 SEEG 病人术后并发症发生率为 3%左右,特别是目前随着现代影像学的快速发展,其出血概率要低于 1%^[6-10]。SEEG 技术相对于硬膜下电极置入术的并发症发生率明显减少^[11]。病人一般术后第二天即可下床活动。早期,我们癫痫中心也是进行硬膜下电极置入,并发症发生率在 0%~26%,最主要的并发症为血肿及感染^[12-14],特别是对于儿童来说,术后反应要比成人重,但两者手术操作方法不同,各有优缺点,不能一概而定哪种置入方法就一定不可替代。

相比于成年人,儿童电极置入的方式所受到的关注更多。不管是 ROSA 机器人置入或 Leksell 立体定向头架置入,如果颅骨的厚度以及硬度不足可能无法固定导向螺丝,虽然硬膜下电极较前两种置入方法有优势,可以不受颅骨厚度影响,但如果患儿颅

内为深部病变或脑沟病变,显然硬膜下电极无法到达上述部位。颅骨具体需要多厚才能固定导向螺丝?对于进行电极置入患儿,术前需要通过头颅 CT 检查了解患儿颅骨厚度是否达到手术标准^[15]。意大利米兰癫痫中心的经验是年龄达到 2 岁、颅骨厚度需达到 2 mm。Cossu 等^[16]报道实施 SEEG 电极置入的最小年龄为 21 个月。但我们癫痫中心的经验则不以年龄为标准,而是以置入部位的颅骨厚度为标准,颅骨 2 mm 以上导向螺丝能够固定,对于颅骨 2 mm 以下导向螺丝固定不牢固。

对于儿童癫痫,虽然在 ROSA 引导下的电极置入更加微创,并发症少,安全系数高,但其真正困难是在症状学不典型、儿童病人无法描述发作先兆以及头颅影像结构不清楚等情况下如何确定致痫网络,从而给外科医生提供一个手术的机会,这需要多学科强强联合才可能达到,从而使更多的患儿获益。

【参考文献】

- [1] 林久奎,张光明,张冰清,等.基于 Leksell 定向仪及三维影像系统的立体定向颅内电极置入技术及应用研究[J].立体定向和功能性神经外科杂志,2014,27:193-197.
- [2] 谭启福,李 龄,吴承远,等.癫痫外科学(第2版)[M].北京:人民卫生出版社,2012.672-680.
- [3] Penfield W, Jasper HH. Epilepsy and the functional anatomy of the human brain [M]. Boston: Little Brown, 1954.
- [4] Talairach J, Bancaud J, Bonis A, et al. Functional stereotaxic exploration of epilepsy [J]. Confin Neurol, 1962, 22: 328-331.
- [5] Cossu M, Cardinale F, Castana L, et al. Stereoelectroencephalography in the presurgical evaluation of focal epilepsy: a retrospective analysis of 215 procedures [J]. Neurosurgery, 2005, 57(4): 706-718.
- [6] McGonigal A, Bartolomei F, Régis J, et al. Stereoelectroencephalography in presurgical assessment of MIR-negative epilepsy [J]. Brain, 2007, 130(Pt12): 3169-3183.
- [7] Thivard L, Adam C, Hasboun D, et al. Interictal diffusion MRI in partial epilepsies explored with intracerebral electrodes [J]. Brain, 2006, 129(Pt 2): 375-385.
- [8] Cossu M, Chabardès S, Hoffmann D, et al. Presurgical evaluation of intractable epilepsy using stereoelectroencephalography methodology; principles, technique and morbidity [J]. Neurochirurgie, 2008, 54(3): 367-373.

(上接第 625 页)

- [9] Koessler L, Benar C, Maillard L, *et al.* Source localization of Ictal epileptic activity investigated by high resolution EEG and Validated by SEEG [J]. *Neuroimage*, 2010, 51(2): 642–653.
- [10] Robles SG, Gelisse P, El Fertit H, *et al.* Parasagittal trans-insular Electrodes for stereo-EEG in temporal and insular lobe epilepsy [J]. *Stereotact Funct Neurosurg*, 2009, 87(6): 368–378.
- [11] Onal C, Otsubo H, Araki T, *et al.* Complications of invasive subdural grid monitoring in children with epilepsy [J]. *J Neurosurg*, 2003, 98(5): 1017–1026.
- [12] Burneo JG, Steven DA, McLachlan RS, *et al.* Morbidity associated with the use of intracranial electrodes for epilepsy surgery [J]. *Can J Neurol Sci*, 2006, 33(2): 223–227.
- [13] Wong CH, Birkett J, Byth K, *et al.* Risk factors for complications during intracranial electrode recording in presurgical evaluation of drug resistant partial epilepsy [J]. *Acta Neurochir (Wien)*, 2009, 151(1): 37–50.
- [14] Najm IM, Bingaman WE, Lüders HO. The use of subdural grids in the management of focal malformations due to abnormal cortical development [J]. *Neurosurg Clin N Am*, 2002, 13(1): 87–92.
- [15] Taussig D, Chipaux M, Lebas A, *et al.* Stereo-electroencephalography (SEEG) in 65 children: an effective and safe diagnostic method for pre-surgical diagnosis, independent of age [J]. *Epileptic Disord*, 2014, 16(3): 280–295.
- [16] Cossu M, Cardinale F, Castana L, *et al.* Stereo-EEG in children [J]. *Childs Nerv Syst*, 2006, 22(8): 766–788.

(2017-01-04 收稿, 2017-05-24 修回)