

## · 论 著 ·

## H3K27M 突变型弥漫性中线胶质瘤的诊治分析

潘昱辰 黄国栋 张协军 徐湘平 唐 寒 胡锦涛 李文韬 刘 静

【摘要】目的 总结 H3K27M 突变型弥漫性中线胶质瘤(HM-DMG)的诊治经验。方法 回顾性分析 2017 年 9 月至 2020 年 9 月手术治疗的 11 例 HM-DMG 的临床资料。术后随访至 2020 年 9 月 30 日。结果 11 例中,肿瘤全切除 1 例,次全切除 6 例,部分切除 4 例。术后病理确诊为 HM-DMG,WHO 分级Ⅳ级 10 例,Ⅱ级 1 例。1 例术后 6 个月复发,二次手术;4 例术后行规律放、化疗,5 例只化疗,1 例未行放化疗。术后 1 个月内死亡 1 例,6~12 个月死亡 7 例,12~18 个月死亡 1 例。术后存活 28 d~13 个月,生存曲线分析显示,累积中位生存时间 10.1 个月。结论 HM-DMG 属于高级别胶质瘤,确诊有赖于病理检查。即使采用手术和辅助术后放化疗等综合治疗,病人预后仍较差。

【关键词】 H3K27M 突变型弥漫性中线胶质瘤;临床特征;显微手术;预后

【文章编号】 1009-153X(2021)10-0761-03 【文献标志码】 A 【中国图书资料分类号】 R 739.41; R 651.1+1

**Clinical analysis of H3K27M-mutant diffuse midline glioma: report of 11 cases and review of literature**

PAN Yu-chen<sup>1</sup>, HUANG Guo-dong<sup>2</sup>, ZHANG Xie-jun<sup>2</sup>, XU Xiang-ping<sup>2</sup>, TANG Hang<sup>2</sup>, HU Jin-xian<sup>2</sup>, LI Wen-tao<sup>2</sup>. 1. Shantou University Medical College, Shantou 515000, China; 2. Department of Neurosurgery, The Second People's Hospital of Shenzhen, Shenzhen 518035, China

【Abstract】 **Objective** To summarize the experience in diagnosis and treatment of the patients with H3K27M-mutant diffuse midline glioma (HM-DMG). **Methods** The clinical data of 11 patients with HM-DMG were analyzed retrospectively. The diagnosis, treatment and outcomes were analyzed. The deadline of postoperative follow-up was on September 30th, 2020. **Results** Of 11 patients with HM-DMG, total tumor resection was achieved in 1, subtotal in 6 and partial in 4. The postoperative pathological examination showed HM-DMG in all the patients, with WHO grade Ⅳ in 10 patients and grade Ⅱ in 1. Of 11 patients, 1 patient relapsed 6 months after the surgery and received a second operation, 4 received regular radiotherapy and chemotherapy after the operation, 5 received only chemotherapy, and 1 did not receive radiotherapy or chemotherapy; 1 died within 1 month after the operation, 7 within 6~12 months, and 1 within 12~18 months. The postoperative survival ranged from 28 days to 13 months. The survival curve analysis showed that the cumulative median survival time was 10.1 months. **Conclusions** HM-DMG, whose definite diagnosis depends on the pathological examination, belongs to high-grade glioma. The prognoses of HM-DMG patients are poor despite surgery and adjuvant postoperative radiotherapy and chemotherapy.

【Key words】 H3K27M-mutant diffuse midline glioma; Microsurgery; Clinical characteristics; Prognosis

2016 年 WHO 中枢神经系统肿瘤分类中,将 H3K27M 突变型弥漫性中线胶质瘤(H3K27M-mutant diffuse midline glioma, HM-DMG)划分为一类全新、独立的弥漫性星形细胞瘤亚型,定义为弥漫性浸润中线的高级别胶质瘤,以星形胶质细胞分化和 H3 基因 H3F3A 或更为少见的 HIST1H3B K27M 突变为主要特征<sup>[1]</sup>。弥漫性中线胶质瘤以儿童多见,常见部位为脑干、丘脑和脊髓,通常预后不良。目前,

HM-DMG 的传统治疗方式主要为切除术后予以放疗、化疗,但预后仍然很差。2017 年 9 月至 2020 年 9 月收治 11 例 HM-DMG,现报道如下。

## 1 资料与方法

1.1 一般资料 11 例中,女 6 例,男 5 例;年龄 8~56 岁,平均(29.4±11.8)岁。丘脑 5 例,其中 4 例出现头痛、呕吐,1 例出现肢体乏力;脊髓 2 例,其中 1 例出现感觉障碍,1 例出现运动障碍;脑干 2 例,其中 1 例出现感觉障碍,1 例出现一侧肢体乏力;鞍区 1 例,出现头痛、视力障碍;侧脑室 1 例,出现头痛。入选标准:术前头颅 MRI 高度怀疑肿瘤性病变,胶质瘤可能性大;术后病理诊断为 HM-DMG;术前未接受任何形式的治疗。

doi:10.13798/j.issn.1009-153X.2021.10.006

作者单位:515000 广东汕头,汕头大学医学院(潘昱辰);518035 广东,深圳市第二人民医院神经外科(黄国栋、张协军、徐湘平、唐寒、胡锦涛、李文韬),病理科(刘静)

通讯作者:黄国栋,E-mail:jxgd211@163.com

1.2 影像学资料 术前均行头颅CT和3.0T MRI增强检查。CT多表现为片状高密度影及混杂密度影,肿瘤组织周围水肿明显,边界不清。MRI示肿瘤弥漫生在中线位置,T<sub>1</sub>WI呈低信号,T<sub>2</sub>WI呈等高信号;增强后可有不均匀强化;本文11个中,均匀强化4例,不均匀强化6例(图1),没有强化1例;有中央坏死区3例。

1.3 治疗方法 所有病人均接受手术治疗。根据影像学显示肿瘤的起源位置和主体生长方向,采取不同手术入路,包括枕下后正中入路1例,颈后正中入路2例,乙状窦后入路1例,皮质造瘘-侧脑室入路4例,冠状经额底入路1例,经鼻蝶入路神经内镜手术1例,侧脑室三角区入路1例。术后均建议行规律放化疗。

## 2 结果

2.1 手术结果 11例中,肿瘤全切除1例,次全切除6例,部分切除4例。术后病理明确诊断为HM-DMG,WHO分级Ⅳ级10例,Ⅱ级1例。1例术后6个月复发,二次手术;4例术后行规律放、化疗,5例只化疗,1例未行放化疗。

2.2 随访结果 术后随访至2020年9月30日。术后1个月内死亡1例,6~12个月死亡7例,12~18个月死亡1例。术后存活28d~13个月,生存曲线分析显示,累积中位生存时间10.1个月(图2)。

## 3 讨论

根据2016年版WHO中枢神经系统肿瘤分类,HM-DMG的分类引入了分子病理学的标准。HM-DMG属于高级别胶质瘤,预后很差。大多数H3K27M突变型肿瘤位于脑桥、脊髓和丘脑,儿童和年轻人多见<sup>[1]</sup>。

HM-DMG临床表现主要与肿瘤累及的部位有关,累及丘脑多表现头痛、头晕、呕吐、肢体乏力,累及脑干表现为一侧肢体感觉及运动障碍以及头面部感觉障碍,累及脊髓多表现为锥体束侵犯和共济失调。

HM-DMG的影像学缺乏特征性表现,但其表现也具有一定的特点。常规MRI可以看到肿瘤位于中线结构(常见脑干、丘脑、脊髓),T<sub>1</sub>WI呈不均匀低信号,T<sub>2</sub>WI呈不均匀稍高信号,常囊变或坏死,可有出血,增强后大多呈不均匀轻-中度强化,轻度瘤周水肿<sup>[2]</sup>。一般选择多模态MRI检测,从含水量、代谢、灌注情况等多方面掌握肿瘤信息。在多模态MRI中,DWI可无创性地从微观水平评价组织内部细胞结构;ADC值能够较好地反映胶质瘤细胞密度、细胞肿胀程度等,与肿瘤级别及组织特征具有较高的一致性;相对ADC值作为术前肿瘤级别预测指标具有较高的敏感度和特异度。态磁敏感对比增强脑灌注成像(dynamic susceptibility contrast-enhanced perfusion weighted imaging, DSC-PWI)示肿瘤血供在肿瘤分级中至关重要。高级别肿瘤往往血供丰富,而DSC-PWI能够评价肿瘤组织的血供情况,相对脑血流量可较为直观地反映肿瘤不同部位的血供情况,高级别胶质瘤更高<sup>[3-5]</sup>。目前,DMG的确诊还需依赖于病理学检测。

据报道,DMG总生存期约12个月;突变型肿瘤的生存时间较野生型相比明显缩短,突变型中位生存期为11.0个月,而野生型中位生存期为13.5个月<sup>[6,7]</sup>。研究发现H3K27M突变是DMG生存预后的独立影响因素,与年龄、肿瘤位置或组织病理学分级无关<sup>[8-10]</sup>,H3K27M突变型预后较野生型更差。最近,有研究发现丘脑HM-DMG较脊髓HM-DMG的生存期更长,但还需要进行更大规模的研究证实。

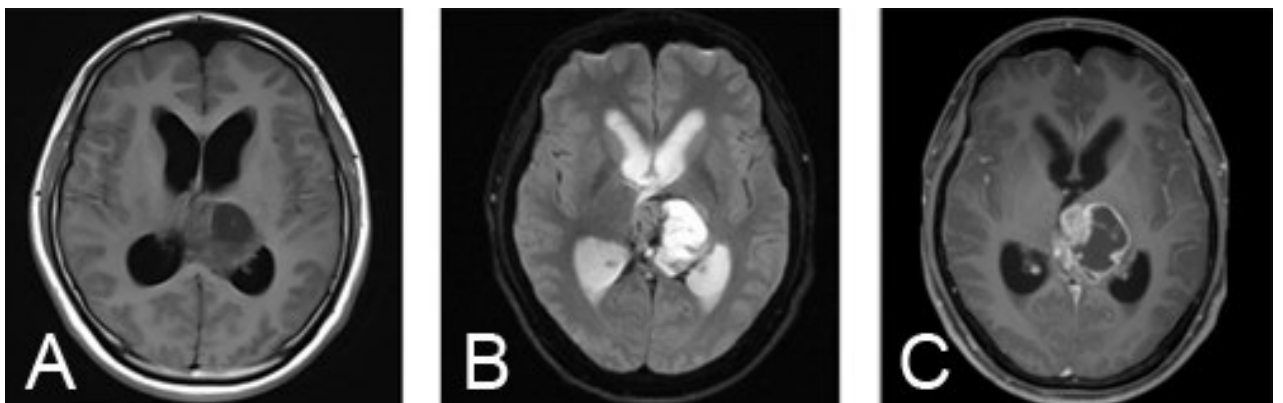


图1 侧脑室H3K27M突变型弥漫中线胶质瘤MRI表现  
A. T<sub>1</sub>像;B. T<sub>2</sub>像;C. T<sub>1</sub>像增强

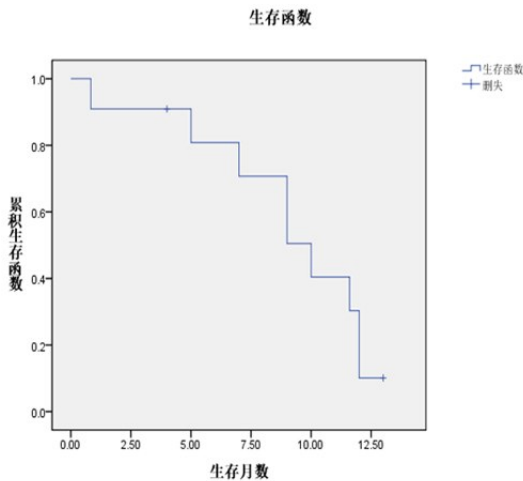


图 2 Kaplan-Meier 法绘制生存曲线分析本文 11 例 H3K27M 突变型弥漫中线胶质瘤的生存预后

与其他高级别胶质瘤一样,在条件允许的情况下最大限度地安全切除肿瘤,是 HM-DMG 有效的治疗方法。但是在某些中线位置,在考虑安全的情况下,会选择部分切除术。术后,除婴儿外,实施标准剂量辅助放疗(约 57 Gy)<sup>[11-13]</sup>。目前,化疗对 HM-DMG 预后的影响,尚不清楚<sup>[13]</sup>。HM-DMG 对替莫唑胺并不敏感。近年来,有学者提出针对 HM-DMG 特定生物学标志物的靶向治疗,部分靶向治疗药物已被用于临床试验<sup>[7]</sup>。

HM-DMG 通常预后差,尤其是儿童人群。虽然 H3K27M 位点已经明确,临床也已经开发出有前景的临床前治疗平台<sup>[14]</sup>,但要改善 HM-DMG 的疗效,仍需进一步研究。

总之, HM-DMG 是多见于中线部位的恶性肿瘤,好发于儿童和青少年,缺乏特异性临床表现,术前诊断困难,确诊依赖于病理学检查,目前尚无较好的治疗手段。H3K27M 突变是其发生、发展及预后差的主要原因之一,分子靶向治疗值得进一步研究。

#### 【参考文献】

[1] Louis DN, Perry A, Reifenberger G, *et al.* The 2016 World Health Organization Classification of Tumors of the Central Nervous System: a summary [J]. *Acta Neuropathol*, 2016, 131: 803-20.

[2] 邓达标, 郭 珺, 梁倩雯, 等. 弥漫性中线胶质瘤伴 H3K27M 突变的 MRI 表现[J]. *中华放射学杂志*, 2019, 53 (7): 545-548.

[3] Calli C, Kitis O, Yuntun N, *et al.* Perfusion and diffusion MR imaging in enhancing malignant cerebral tumors [J].

*Eur J Radiol*, 2006, 58: 394-403.

[4] Xu JX, Xu H, Zhang W, *et al.* Contribution of susceptibility- and diffusion- weighted magnetic resonance imaging for grading gliomas [J]. *Exp Ther Med*, 2018, 15: 5113-5118.

[5] Arvinda HR, Kesavadas C, Sarma PS, *et al.* Glioma grading: sensitivity, specificity, positive and negative predictive values of diffusion and perfusion imaging [J]. *J Neurooncol*, 2009, 94: 87-96.

[6] Hoffman LM, Veldhuijzen van Zanten SEM, Colditz N, *et al.* Clinical, radiologic, pathologic, and molecular characteristics of long-term survivors of diffuse intrinsic pontine glioma (DIPG): a collaborative report from the international and european society for pediatric oncology DIPG registries [J]. *J Clin Oncol*, 2018, 36: 1963-1972.

[7] Mackay A, Burford A, Carvalho D, *et al.* Integrated molecular meta-analysis of 1, 000 pediatric high-grade and diffuse intrinsic pontine glioma [J]. *Cancer Cell*, 2017, 32: 520-537.

[8] Karremann M, Gielen GH, Hoffmann M, *et al.* Diffuse high-grade gliomas with H3 K27M mutations carry a dismal prognosis independent of tumor location [J]. *Neuro Oncol*, 2018, 20: 123-131.

[9] Pratt D, Natarajan SK, Banda A, *et al.* Circumscribed/non-diffuse histology confers a better prognosis in H3K27M-mutant gliomas [J]. *Acta Neuropathol*, 2018, 135: 299-301.

[10] Meyronet D, Esteban-Mader M, Bonnet C, *et al.* Characteristics of H3 K27M-mutant gliomas in adults [J]. *Neuro Oncol*, 2017, 19: 1127-1134.

[11] Cohen KJ, Jabado N, Grill J, *et al.* Diffuse intrinsic pontine gliomas-current management and new biologic insights: is there a glimmer of hope [J]? *Neuro Oncol*, 2017, 19: 1025-1034.

[12] Hargrave D, Bartels U, Bouffet E, *et al.* Diffuse brainstem glioma in children: critical review of clinical trials [J]. *Lancet Oncol*, 2006, 7: 241-248.

[13] Abe H, Natsumeda M, Kanemaru Y, *et al.* MGMT expression contributes to temozolomide resistance in H3K27M-mutant diffuse midline gliomas and MGMT silencing to temozolomide sensitivity in IDH-mutant gliomas [J]. *Neurol Med Chir (Tokyo)*, 2018, 58: 290-295.

[14] Chiang JC, Ellison DW. Molecular pathology of paediatric central nervous system tumours [J]. *J Pathol*, 2017, 241: 159-172.