

. 论 著 .

神经内镜下经扩大鼻蝶入路手术切除颅咽管瘤

孟肖利 万经海

【摘要】目的 探讨神经内镜经扩大鼻蝶入路手术切除颅咽管瘤的安全性和有效性。**方法** 回顾性分析2014年11月至2017年11月神经内镜经扩大鼻蝶入路手术切除的18例颅咽管瘤的临床资料。**结果** 肿瘤全切除9例,近全切除7例,次全切除2例。术前视力、视野损伤16例中,10例好转;术前认知功能下降5例中,4例改善;术前皮质醇下降9例中,6例恢复正常;术前皮质醇正常9例中,2例皮质醇下降;术前尿崩3例中,1例缓解;术后发生一过性尿崩10例,1周后好转。术后脑脊液鼻漏1例(5.6%),保守治疗后好转。术后随访7~55个月,中位随访时间23.5个月,MRI未见肿瘤进展或复发。**结论** 神经内镜下经扩大鼻蝶入路手术切除颅咽管瘤安全、有效,关键是术前充分评估、掌握好适应证,术中保护好神经和血管、妥善修补颅底。

【关键词】 颅咽管瘤;神经内镜;经扩大鼻蝶入路;手术

【文章编号】 1009-153X(2019)05-0262-04 **【文献标志码】** A **【中国图书资料分类号】** R 739.41; R 651.1*1

Endoscope-assisted neurosurgery through extended endonasal transsphenoidal approach for craniopharyngiomas

MENG Xiao-li, WAN Jing-hai. Department of Neurosurgery, National Cancer Center/National Clinical Research Center for Cancer/Cancer Hospital, Chinese Academy of Medical Sciences and Peking Union Medical College, Beijing 100021, China

【Abstract】 Objective To investigate the curative effects of endoscope-assisted neurosurgery through extended endonasal transsphenoidal approach (EETA) on craniopharyngiomas and its safety. **Methods** The clinical data of 18 patients with craniopharyngiomas undergoing endoscope-assisted neurosurgery through EETA from November, 2014 to November, 2017 were analyzed retrospectively. **Results** Of 18 patients with craniopharyngiomas, 9 received total removal of the tumors and 9 subtotal. Of 16 patients with preoperative visual acuity defect, 10 were obviously improved in the visual acuity defect and 6 not. Of 5 patients with preoperative cognitive function decline, 4 mended and 1 not. Of 9 patients with normal preoperative cortisol level, 2 had low cortisol level and 7 normal after the operation. Of 9 patients with low preoperative cortisol level, 6 had normal cortisol level and 3 not after the surgery. Ten patients who suffered from transient diabetes insipidus after the operation mended 1 week after the operation, and of 3 patients with preoperative diabetes insipidus, 1 was improved and 2 not after the operation. One patients who suffered from cerebrospinal fluid leak after the operation mended by the conservative treatment. The postoperative MRI revealed no tumor progress or recurrence in all the patients 7~55 months after the operation. **Conclusions** Sufficient preoperative evaluation, and avoiding intraoperative neurological injury and reconstructing the skull base are essential for the successful resection of craniopharyngioma by endoscope-assisted neurosurgery through EETA.

【Key words】 Craniopharyngiomas; Endoscope; Neurosurgery; Endonasal transsphenoidal surgery

颅咽管瘤是由外胚叶形成的颅咽管残余的上皮细胞发展而来的一种常见的胚胎残余组织肿瘤,为颅内最常见的先天性肿瘤,好发于儿童,成年人较少见。颅咽管瘤大多数位于视交叉的后下方,经颅手术需要抬起脑组织、从神经和血管间隙进行操作,不但容易损伤神经、血管,而且存在视野死角,往往难以做到直视下全切除肿瘤^[1]。有文献报道神经内镜

下经扩大鼻蝶入路手术切除颅咽管瘤可以克服上述局限^[2]。本文探讨神经内镜下经扩大鼻蝶入路手术切除颅咽管瘤的安全性和有效性。

1 资料与方法

1.1 一般资料 2014年11月到2017年11月神经内镜下经扩大鼻蝶入路手术切除颅咽管瘤18例,其中男性10例,女性8例;年龄9~69岁,平均38.5岁;新发13例,外院治疗后复发5例。

1.2 临床表现 视力、视野损伤16例,头痛、头晕8例,精神萎靡、认知功能下降5例,尿崩3例。

1.3 影像学检查 术前头颅CT、MRI评估肿瘤累及范围,其中肿瘤位于鞍内1例,鞍内-鞍上5例,鞍上-第

doi:10.13798/j.issn.1009-153X.2019.05.002

基金项目:中国癌症基金会北京希望马拉松专项基金(LC2015L15)
作者单位:100021 北京,国家癌症中心/国家肿瘤临床医学研究中心/中国医学科学院北京协和医学院肿瘤医院神经外科(孟肖利、万经海)

通讯作者:万经海, E-mail: wanjinghai@sina.com

三脑室10例,第三脑室内2例。

1.4 手术方法 参考文献[3]。打开鞍上池蛛网膜,充分分离肿瘤与周边神经血管的蛛网膜边界。切开肿瘤包膜,吸除囊液或切除囊内容物减压,继续游离肿瘤包膜边界,将游离包膜分块切除。应注意辨认和保护垂体柄、下丘脑、视交叉及其供血血管。如肿瘤与之粘连紧密、分离困难,可考虑残留部分囊壁。切除肿瘤后,常规采用“脂肪片+阔筋膜+带蒂粘膜瓣”进行多层颅底修复。

1.5 术后管理和随访 术后7~10 d拔出鼻腔纱条。术后有明显脑脊液漏,行腰大池引流7~10 d;如脑脊液漏仍不能改善,二次手术修补颅底。术后1~2周复查头颅MRI,评估肿瘤切除情况^[4]。术后每3~6个月门诊复查。末次随访时间2018年7月。

2 结果

2.1 肿瘤切除程度 肿瘤全切除9例(图1),近全切除(残留<5%)7例(图2),次全切除(残留5%~10%)2例

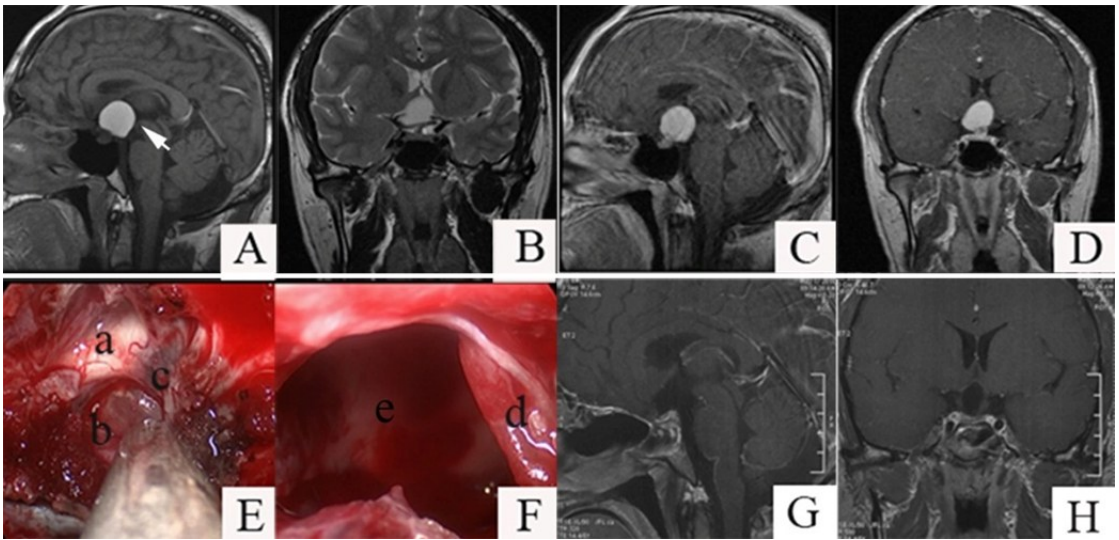


图1 第三脑室内颅咽管瘤手术前、后MRI及术中所见

A. 术前矢状位T₁像,↑示“鹰嘴”受压下移;B. 术前冠状位T₂像;C、D. 术前矢状位和冠状位T₁增强像,示第三脑室内囊性肿瘤,垂体柄附近实性肿瘤强化;E、F. 术中神经内镜下观察,移位垂体柄(c)、上抬视交叉(a),进入第三脑室后见肿瘤囊壁(b),全切肿瘤后可见完整的垂体柄(d)和开放的第三脑室(e);G、H. 术后12个月MRI复查,显示肿瘤无残留或复发

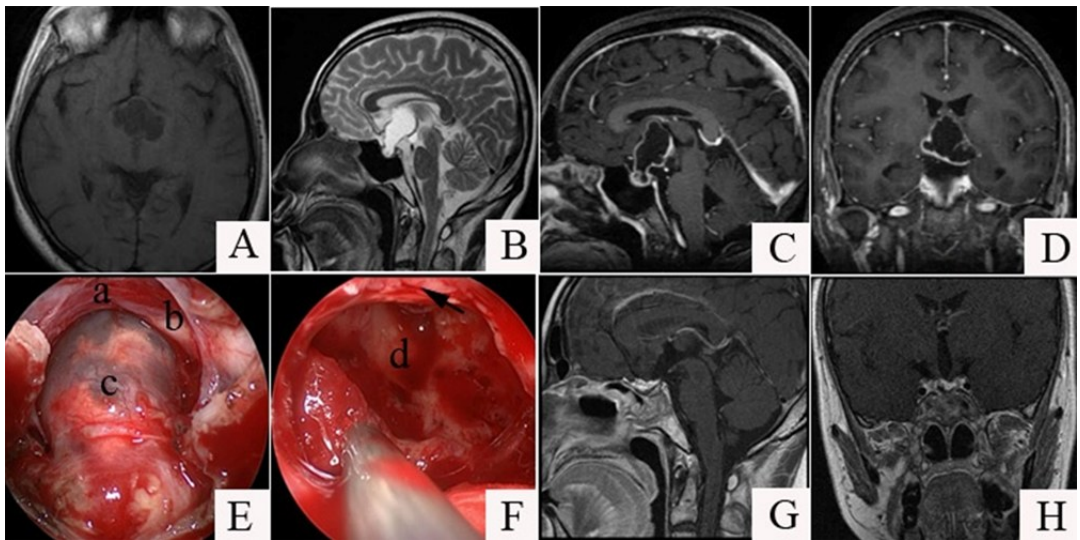


图2 鞍区-鞍上-第三脑室颅咽管瘤手术前、后MRI及术中所见

A. 术前轴位T₁像;B. 术前矢状位T₁像;C、D. 术前矢/冠状位T₁增强像,示鞍区-鞍上-第三脑室囊性肿瘤,肿瘤囊壁强化;E、F. 术中神经内镜下观察,前交通动脉复合体(a)、视交叉(b)和肿瘤(c),近全切肿瘤后见视交叉下缘残留的少量囊壁(↑)和开放的第三脑室(d);G、H. 术后13个月MRI复查,未见残余肿瘤增大

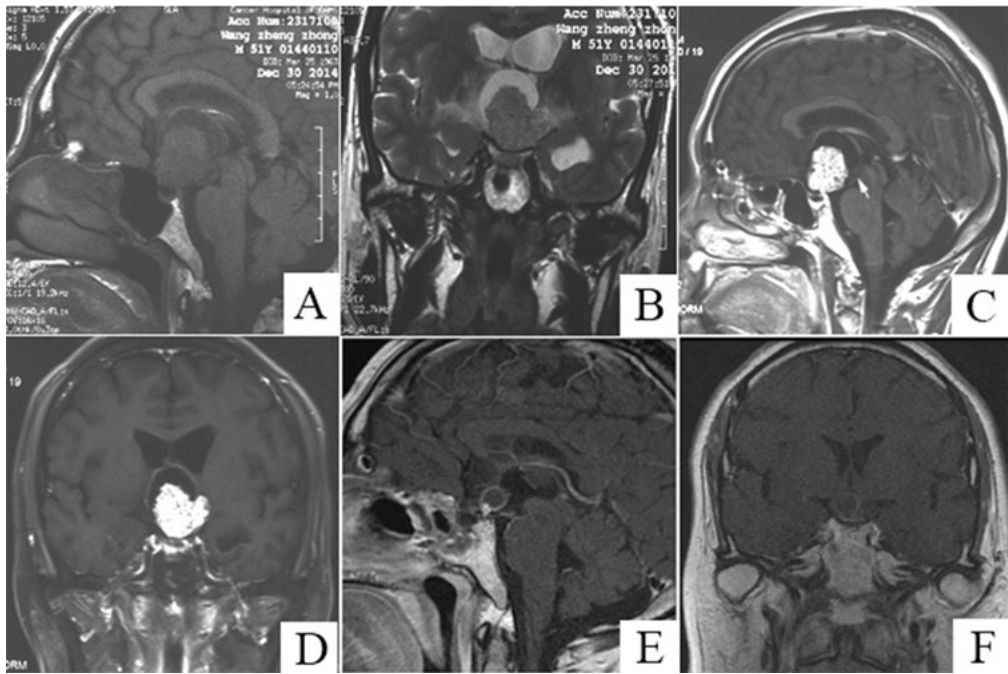


图3 鞍上-第三脑室颅咽管瘤手术前后MRI

A~D. 术前MRI矢状位T₁像(A)、冠状位T₂像(B)、矢状位T₁增强像(C)、冠状位T₁增强像(D),显示鞍上-第三脑室囊实性肿瘤,增强后见实性肿瘤明显强化,“鹰嘴”受压下移(↑示);E、F. 术后MRI复查,显示残留部分囊壁,伽玛刀治疗后38个月未见肿瘤进展

(1例术后辅助γ刀治疗,图3)。

2.2 手术并发症 ①神经功能:10例术后视力、视野好转,其余6例无变化;4例认知功能改善。②内分泌功能:术前皮质醇下降9例中,6例恢复正常,3例需口服强的松;术前皮质醇正常9例中,2例术后下降、需口服强的松;术前尿崩3例中,1例术后缓解,2例需药物控制尿量;术后一过性尿崩10例,1周后好转,无新发永久性尿崩。③脑脊液漏:术后脑脊液鼻漏1例,经腰大池引流10 d后好转。

2.3 随访结果 术后随访7~55个月,中位时间23.5个月。MRI复查未见肿瘤进展或复发。

3 讨论

文献报道,神经内镜下经扩大鼻蝶入路手术切除颅咽管瘤,从腹侧切除肿瘤,无需牵拉或切开脑组织,可避免对鞍上 Willis 环、视神经和视交叉等重要神经血管的过度分离;而且神经内镜视野宽阔、清晰,能更好地保护视交叉、下丘脑的穿支血管,降低术后并发症发生率^[5,6]。

我们体会需要注意以下几点,方能取得良好效果:首先,重视术前评估和手术方案制定。对于颅咽管瘤手术,“切除程度”与“神经保护”哪个更重要,一直存在争论。有报道认为,肿瘤全切除后,病人可以

得到长期的肿瘤控制和较长的生存期,因此,应尽量全切除肿瘤^[7]。但全切除肿瘤后并发症发生率高^[8],且肿瘤复发率不一定低^[7,9];而次全切除联合放疗能够获得与全切除近似的控制率^[10]。我们认为,术前后下丘脑症状明显、内分泌功能紊乱严重、高龄病人慎重选择全切除。术前影像学评估非常重要。MRI矢状位,中脑导水管前方的第三脑室底壁、即下丘脑漏斗和乳头体构成“鹰嘴”样结构。如果“鹰嘴”上抬,提示肿瘤来源于鞍内或垂体柄下段,将第三脑室底和下丘脑向上抬起,可以在保留垂体柄和下丘脑完整的前提下全切肿瘤;如果“鹰嘴”下压,提示肿瘤起源于垂体柄上段和下丘脑,全切肿瘤容易损伤下丘脑,不应盲目追求肿瘤“全切除”,以减少术后并发症。我们在手术中更加注重神经功能的保护,争取在神经保护的前提下完成全切除。本文全切除率为50%,可能与此理念有关;短期随访未见肿瘤复发,有待于长期随访。本文结果与 Park 等^[6]报道相似,同样强调最大程度的安全切除和神经保护的重要性。

其次,把握好手术适应证。Kassam 等^[11]根据肿瘤与漏斗的关系,将颅咽管瘤分为四型,认为除IV型(第三脑室内型)外均是神经内镜下经扩大鼻蝶入路手术的适应证。但是,近年也有神经内镜下经扩大鼻蝶入路手术成功切除第三脑室内颅咽管瘤的报道

[12,13]。本文2例第三脑室内型颅咽管瘤,神经内镜下经扩大鼻蝶入路手术完成切除,病人情况良好。因此,神经内镜下经扩大鼻蝶入路手术适合切除大多数颅咽管瘤,第三脑室内型也非绝对手术禁忌。对于部分体积巨大、钙化严重、血供丰富的颅咽管瘤,选择神经内镜下经扩大鼻蝶入路手术应当谨慎。另外,鉴于鞍旁血管、神经结构的限制,向鞍旁侧方扩展明显的肿瘤,往往不适合神经内镜下经扩大鼻蝶入路手术^[14]。

第三,做好颅底修复是决定手术成败的关键。Hadad等^[15]利用带蒂鼻中隔粘膜瓣对颅底进行多层重建,术后脑脊液鼻漏发生率仅5%,极大推动了内镜颅底手术的发展。本文病人术后常规进行“脂肪片+阔筋膜+带蒂粘膜瓣”的多层修复,仅1例(5.9%)术后出现脑脊液漏,保守治疗后好转。修补过程中要注意:硬膜下脂肪片不宜过厚,阔筋膜面积要比硬膜缺损稍大;颅底缺损周围不能有蝶窦粘膜等异物,粘膜瓣“移植床”要干净;粘膜瓣蒂不能扭曲,粘膜瓣外填塞碘纺纱条不宜过紧,防止卡压致黏膜瓣坏死。

总之,神经内镜下经扩大鼻蝶入路手术切除颅咽管瘤安全、有效,关键是术前充分评估、掌握好适应症,术中保护好神经和血管、妥善修补颅底。

【参考文献】

[1] Reisch R, Perneczky A. Ten-year experience with the supraorbital subfrontal approach through an eyebrow skin incision [J]. *Neurosurgery*, 2005, 57(4 Suppl): 242-255.

[2] de Divitiis E, Cappabianca P, Cavallo LM, *et al.* Extended endoscopic transsphenoidal approach for extrasellar craniopharyngiomas [J]. *Neurosurgery*, 2007, 61(5 Suppl 2): 219-228.

[3] 孟肖利,胡珂,计晓,等. 内镜经扩大鼻蝶入路切除鞍上肿瘤的临床分析[J]. *中国耳鼻咽喉颅底外科杂志*, 2016, 22(2): 100-104.

[4] Cavallo LM, Prevedello DM, Solari D, *et al.* Extended endoscopic endonasal transsphenoidal approach for residual or recurrent craniopharyngiomas [J]. *J Neurosurg*, 2009, 111(3): 578-589.

[5] Jeswani S, Nuno M, Wu A, *et al.* Comparative analysis of outcomes following craniotomy and expanded endoscopic

endonasal transsphenoidal resection of craniopharyngioma and related tumors: a single-institution study [J]. *J Neurosurg*, 2016, 124(3): 627-638.

[6] Park HR, Kshetry VR, Farrell CJ, *et al.* Clinical outcome after extended endoscopic endonasal resection of craniopharyngiomas: two-institution experience [J]. *World Neurosurg*, 2017, 103: 465-474.

[7] Van Effenterre R, Boch AL. Craniopharyngioma in adults and children: a study of 122 surgical cases [J]. *J Neurosurg*, 2002, 97(1): 3-11.

[8] Sughrue ME, Yang I, Kane AJ, *et al.* Endocrinologic, neurologic, and visual morbidity after treatment for craniopharyngioma [J]. *J Neurooncol*, 2011, 101(3): 463-476.

[9] Duff J, Meyer FB, Ilstrup DM, *et al.* Long-term outcomes for surgically resected craniopharyngiomas [J]. *Neurosurgery*, 2000, 46(2): 291-302.

[10] Yang I, Sughrue ME, Rutkowski MJ, *et al.* Craniopharyngioma: a comparison of tumor control with various treatment strategies [J]. *Neurosurg Focus*, 2010, 28(4): E5.

[11] Kassam AB, Gardner PA, Snyderman CH, *et al.* Expanded endonasal approach, a fully endoscopic transnasal approach for the resection of midline suprasellar craniopharyngiomas: a new classification based on the infundibulum [J]. *J Neurosurg*, 2008, 108(4): 715-728.

[12] Nishioka H, Fukuhara N, Yamaguchi-Okada M, *et al.* Endoscopic endonasal surgery for purely intrathird ventricle craniopharyngioma [J]. *World Neurosurg*, 2016, 91: 266-271.

[13] Gu Y, Zhang X, Hu F, *et al.* Suprachiasmatic translamina terminalis corridor used in endoscopic endonasal approach for resecting third ventricular craniopharyngioma [J]. *J Neurosurg*, 2015, 122(5): 1166-1172.

[14] Zacharia BE, Amine M, Anand V, *et al.* Endoscopic endonasal management of craniopharyngioma [J]. *Otolaryngol Clin North Am*, 2016, 49(1): 201-212.

[15] Hadad G, Bassagasteguy L, Carrau RL, *et al.* A novel reconstructive technique after endoscopic expanded endonasal approaches: vascular pedicle nasoseptal flap [J]. *Laryngoscope*, 2006, 116(10): 1882-1886.

(2018-10-15收稿,2019-01-28修回)