

## · 论 著 ·

## 脊髓髓内动静脉畸形的复合手术治疗

王栋良 李连陵 王子岩

**【摘要】目的** 探讨脊髓髓内动静脉畸形(IAVMs)的临床特点以及复合手术的临床疗效。**方法** 回顾性分析 2017 年 9 月至 2021 年 6 月在复合手术室行显微手术治疗的 7 例 IAVMs 的临床资料。先行 DSA 定位,显微镜下完全显露畸形血管团,术中 DSA 美兰实时显影技术精准判断供血动脉、引流静脉。**结果** 7 例均顺利完成手术,其中 6 例畸形血管团全切除,术后即刻 DSA 显示供血动脉、畸形血管团、引流静脉不显影;1 例胸段 IAVM 因部分病灶深入脊髓腹侧,在阻断供血动脉及引流静脉后仅进行部分切除。7 例术后随访 9~54 个月,平均(27.7±16.5)个月;术后 9 个月 McCormick 分级 I 级 2 例,II 级 2 例,III 级 1 例,IV 级 2 例;末次随访,7 例症状均改善,无死亡病例;除部分切除的 1 例外,其余 6 例复查 MRI 未见迂曲血管影及畸形血管团。**结论** IAVMs 临床少见。在电生理监测下,运用术中 DSA 美兰实时显影辅助显微手术切除 IAVMs,可取得较好的临床疗效。

**【关键词】** 脊髓血管病;脊髓髓内动静脉畸形;显微手术;疗效

**【文章编号】** 1009-153X(2022)11-0885-04 **【文献标志码】** A **【中国图书资料分类号】** R 744.1; R 651.1\*2

**Hybrid operation for patients with intramedullary arteriovenous malformation: report of 7 cases and literature review**

WANG Dong-liang, LI Lian-ling, WANG Zi-yan. Department of Neurosurgery, The First Affiliated Hospital of Zhengzhou University, Zhengzhou 450052, China

**【Abstract】 Objective** To investigate the clinical features, surgical outcomes of intramedullary arteriovenous malformation (IAVMs). **Methods** The clinical data of 7 patients with IAVMs who underwent microsurgery in the hybrid operation room from September 2017 to June 2021 were retrospectively analyzed. DSA localization was performed on all the patients, then the AVMs were completely exposed under the microscope, and the feeding arteries and draining veins were accurately determined by real-time DSA melanography during the operation. **Results** All the patients completed the operation successfully. Total resection of AVM was achieved in 6 patients and partial in 1 with thoracic IAVM invading the ventral side of the spinal cord. The follow up ranged from 9 months to 54 months, with an average of (27.7±16.5) months. McCormick grade I was achieved in 2 patients, grade II in 2, grade III in 1 and grade IV in 2 at 9 months after surgery. At the last follow-up, the symptoms of all the patients were improved and no death occurred. Except for one patient with partial resection, MRI showed no recurrence in the other 6 patients. **Conclusions** IAVMs are rare in clinic. Under electrophysiological monitoring, intraoperative DSA melanography assisted microsurgical resection of IAVMs can achieve good clinical outcomes.

**【Key words】** Spinal vascular disease; Intramedullary arteriovenous malformation; Microsurgery; Clinical efficacy

脊髓髓内动静脉畸形(intramedullary arteriovenous malformations, IAVMs)为先天性胚胎发育异常所致,分为球形 IAVMs 和幼稚型 IAVMs,其特点是病变含有畸形血管团块<sup>[1]</sup>。IAVMs 发病率低,临床罕见<sup>[2]</sup>。IAVMs 临床表现多样,呈阶段性进展,早期常表现为肌力下降、走路不稳、神经根性疼痛、感觉异常等非典型症状,随着病情的发展,逐渐出现大小便功能障碍、偏瘫、截瘫等症状。研究发现 IAVMs 的供血动脉具有多形性,同时参与脊髓正常血供,血管内介入治疗或显微手术治疗都有损伤正常血管的

风险,导致脊髓出血或缺血性并发症<sup>[3]</sup>。近年来,随着影像技术的发展、新材料的出现以及手术技术的提高,对 IAVMs 的整体认识逐渐深入。2017 年 9 月至 2021 年 6 月采用术中 DSA 美兰实时显影辅助显微手术治疗 IAVMs 共 7 例,现总结如下。

## 1 资料与方法

1.1 一般资料 7 例中,男 5 例,女 2 例;年龄 19~65 岁,平均(41.1±14.5)岁;病程 20 d~36 个月,平均 6 个月。肢体肌力下降 3 例,神经根性疼痛 2 例,感觉异常 1 例,大小便功能障碍 1 例。病变累及≤2 个脊髓节段 3 例,累及 3 个节段 3 例,累及 4 个节段 1 例。根据改良 McCormick 分级评估神经功能<sup>[4]</sup>: I 级 1 例,II 级 3 例,III 级 2 例,V 级 1 例。

1.2 影像学检查 术前常规脊髓MRI检查,了解病变所在位置、受累的脊髓节段等。MRI显示病变所在节段的脊髓增粗,畸形血管团T<sub>1</sub>WI呈低信号或等信号,T<sub>2</sub>WI呈混杂高信号,病变区域呈现迂曲的蚯蚓状血管流空影;增强扫描可见强化的畸形血管团及迂曲血管影,但精确分辨供血动脉、引流静脉较为困难。7例术前均行DSA检查。

1.3 手术方法 术中运用DSA美兰实时显影判断病变的供血动脉及引流静脉,在复合手术间完成手术,所有病例均行电生理监测。先仰卧位穿刺左侧股动脉置入长鞘后无菌纱布包裹备用,然后取俯卧位,DSA平片定位畸形血管团位置后行后正中入路手术。切口稍越过病变部位,充分显露相应节段骨质结构。采取全椎板切开术,用铣刀铣除椎体两侧椎板,完全显露病变部位,剪开硬脊膜牵向两侧,造影透视下确认供血动脉开口,导管推注美兰血管显影,显微镜下辨认供血动脉及引流静脉走行。遵循AVMs的手术原则,先夹闭供血动脉,再阻断、烧灼引流静脉,最后切除畸形血管团。显微镜下严格沿脊髓后正中沟切开脊髓,自髓外向髓内方向仔细辨认、分离畸形血管团。用微量输出的双极电凝从畸形血管团下极开始电凝游离,边游离边切断小的供血动脉,切勿损伤大的静脉,分离开的正常脊髓组织用薄层明胶海绵加以保护,小渗血可以用蚕丝或明胶海绵贴敷、棉片轻柔压迫止血。争取完整暴露畸形血管团,整块切除,创腔内覆薄层流体明胶,脊髓表面切勿贴敷过多的止血材料,以避免产生占位效应。对急性出血病例,先清除髓内血肿,缓解对脊髓的压迫,再处理畸形血管团;处理完毕后再次行美兰显影、血管造影判断病灶切除程度及脊髓正常血管显影情况,切除满意后,严密止血,水密缝合硬脊膜。切除超过2个椎体节段者,行椎板内固定、植骨融合术<sup>[5]</sup>。术后2周内复查MRI,观察手术区域情况。术后进行抗炎、神经营养、激素冲击等常规治疗,尽早行康复功能训练,预防血栓形成。出院后通过门诊、电话、视频等方式进行随访,根据改良McCormick分级评估脊髓功能。

## 2 结果

2.1 手术效果 7例均顺利完成手术,其中6例畸形血管团全切除,术后即刻DSA显示供血动脉、畸形血管团、引流静脉不显影,脊髓正常血管无损伤,术中电生理监测未见波幅明显下降;1例胸段IAVM因部分病灶深入腹侧,在阻断供血动脉及引流静脉后仅进

行部分切除,术后短期症状改善。

2.2 随访结果 7例术后随访9~54个月,平均(27.7±16.5)个月。末次随访,7例症状均改善,无死亡病例。1例病灶部分切除术后长期随访症状反复。术后9个月McCormick分级Ⅰ级2例,Ⅱ级2例,Ⅲ级1例,Ⅳ级2例。除部分切除的1例外,其余6例复查MRI未见迂曲血管影及畸形血管团。

## 3 讨论

IAVMs是脊髓血管畸形的一种,占有脊髓血管畸形的0.3%~4.9%,好发部位为颈、胸段脊髓<sup>[6]</sup>。研究发现IAVMs为先天性疾病,男性发病率高于女性,发病人群以中青年为主,发病年龄高峰在30~40岁<sup>[7]</sup>。急症病例多为畸形出血所致,表现为蛛网膜下腔出血和(或)髓内出血,以及出血后产生的占位效应和神经功能障碍。文献报道首次出血后年出血率从4%升高至10%<sup>[8]</sup>。慢性病例神经功能障碍呈渐进性发展,动脉血持续不断注入引起静脉压升高,导致脊髓血液回流障碍、缺血水肿进而产生一系列神经功能症状,如疼痛、麻木、肢体无力、大小便失禁等<sup>[9]</sup>。本文病例年龄在20~50岁,平均41岁,与文献报道一致。本文1例急性起病,术前MRI检查发现髓内血肿信号影,术中证实为急性出血,其临床表现、出血时间与文献报道相符<sup>[10]</sup>。我们认为对于急性出血病例应尽早手术,以减少占位效应对脊髓产生的不可逆损伤,但出血带来的脊髓水肿对术者精细操作是一个挑战。

IAVMs的分类方法很多, Kim和Spetzler<sup>[11]</sup>将IAVMs分为背侧型和腹侧型。本文病例病灶多位于脊髓两侧或背侧,其中1例位于脊髓腹侧。位于脊髓腹侧AVMs的手术风险大,稍有不慎极易出现并发症,对术者的手术技术要求很高,运用术中DSA美兰实时显影辅助阻断供血动脉、切断引流静脉可以达到改善预后的目的。背侧型IAVMs的供血动脉多为脊髓后动脉的分支,腹侧型IAVMs的供血动脉主要是脊髓前动脉的分支,这些分支血管可能部分或全部参与脊髓的正常血液供应。目前,对于初步怀疑IAVMs的病例,首先行脊髓MRI筛查,T<sub>2</sub>WI呈现迂曲的蚯蚓状血管流空影等特征影像,对判断畸形的的位置、脊髓受压及肿胀情况、病灶有无出血等有帮助<sup>[12]</sup>。但是,MRI对IAVMs的供血动脉、引流静脉等提供的信息有限,目前诊断金标准仍然是全脊髓DSA<sup>[13]</sup>。本文病例术前经过脊髓MRI初筛,治疗前均通过脊髓DSA明确IAVMs的具体情况。

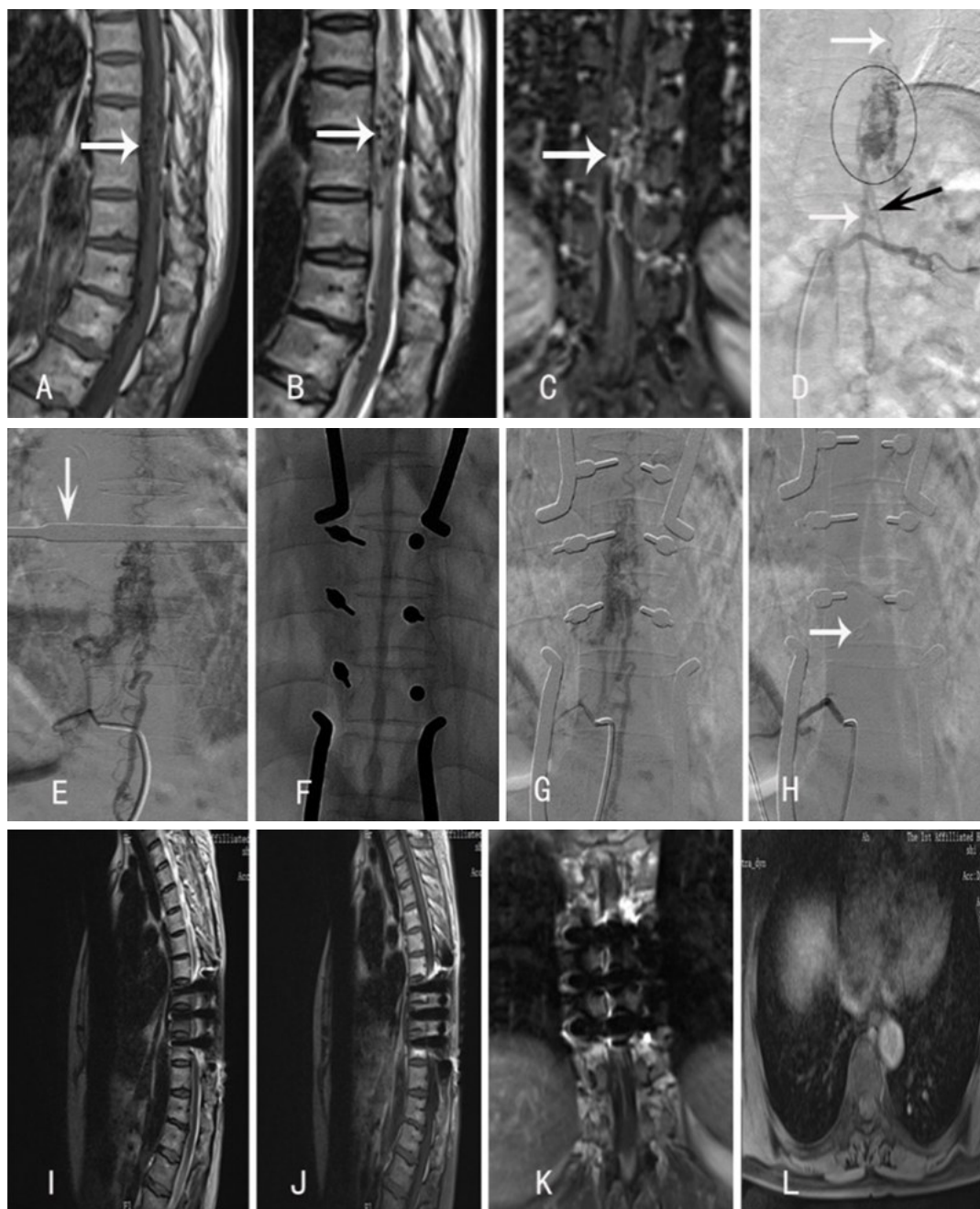


图1 T7~12脊髓髓内动静脉畸形复合手术治疗前后影像表现

A、B. 术前MRI矢状位T<sub>1</sub>WI、T<sub>2</sub>WI, 白色↑示髓内、髓周迂曲血管流空影; C. 术前MRI增强冠状位, 白色↑示髓内强化迂曲血管团, 可见粗大的引流静脉; D. 术前DSA, 黑色↑示左侧胸10肋间动脉发出的供血动脉, 白色↑示向上、向下的引流静脉, 黑色圆圈示畸形血管团; E. 术中DSA, 白色↑示术前定位畸形血管团的上缘; F、G. 术中置入椎弓根螺钉后DSA; H. 术中DSA, 白色↑示夹毕粗大供血动脉的动脉瘤夹影, 缝合硬膜前造影示供血动脉、畸形血管团、引流静脉不显影; I~L. 术后14 d复查MRI矢状位T<sub>1</sub>WI和T<sub>2</sub>WI、冠状位增强、轴位平扫, 显示畸形血管团切除完全、脊柱稳定性良好

对于IAVMs的治疗, 主要原则是通过切断供血动脉、闭塞引流静脉, 降低静脉压, 改善脊髓血液供应, 减轻盗血, 恢复脊髓的神经功能; 切除畸形团、清除血肿也在一定程度上解除了占位效应<sup>[14]</sup>。IAVMs的治疗措施主要有临床观察、介入治疗、手术切除、放射治疗等<sup>[15]</sup>。鉴于IAVMs的血供特点, 介入治疗能在一定程度上减少畸形团动脉血供, 但栓塞供血动脉的同时栓塞材料可能会堵塞正常的血管, 不但达不到完全栓塞IAVMs的目的, 而且很可能造成二次伤害, 损害脊髓功能; 部分病例由于血管过于纤细

或迂回曲折, 微导管难以到位, 造成栓塞失败<sup>[16]</sup>。相对于血管内介入治疗, 显微手术可完全切除病变。畸形血管团残留不仅产生占位效应, 阻止脊髓神经功能恢复, 也在一定程度上增加了出血的风险, 提高了复发率。研究发现显微手术的远期疗效优于血管内介入治疗, 得益于显微手术对畸形血管的清除率高于介入治疗<sup>[17]</sup>。文献报道显微手术治疗IAVMs的血管闭塞率为78%, 术后神经功能障碍可明显缓解<sup>[18]</sup>。本文病例均运用术中DSA美兰实时显影判断血管走行, 其中6例畸形血管团全部切除, 预后良好,

分析发现这些畸形血管团位于脊髓两侧或背侧,与脊髓组织粘连不紧密,形状较为规则,闭塞供血动脉后,沿畸形血管团边界烧灼、分离对脊髓及神经根骚扰小,预后较好。而位于脊髓腹侧的IAVMs,我们建议采用脊髓侧方入路或后正中入路离断齿状韧带,以尽可能多地显露病灶,避免过度牵拉脊髓,减轻脊髓损伤。位于脊髓腹侧的IAVMs手术难度大,对术者的经验及手术技巧要求较高,动作轻柔、仔细剥离有助于避免脊髓及神经损伤<sup>[9]</sup>。本文1例IAVMs位于脊髓腹侧,畸形血管团未全切除,但供血动脉、引流静脉均得到阻断,术后神经功能显著改善。此外,术中电生理监测对脊髓神经功能的保护也起到了至关重要的作用。

本文存在缺陷:一是,本文病例的病灶绝大部分位于脊髓两侧或背侧,而且病例数不够多,尚不能代表所有IAVM显微手术疗效;二是,本文病例随访时间在9~54个月,随访时间参差不齐,时间最短的为9个月,也对手术疗效的分析产生一定影响。

总之,IAVMs的治疗目前仍然是神经外科面临的一个挑战。我们在电生理监测下,运用术中DSA美兰实时显影辅助显微手术切除IAVMs,取得较好的临床疗效。

#### 【参考文献】

- [1] 王忠诚,张玉琪. 王忠诚神经外科学[M]. 第2版. 武汉:湖北科学技术出版社,2015. 974-976.
- [2] Rabinstein AA. Vascular myelopathies [J]. Continuum (Minneapolis Minn), 2015, 21: 67-83.
- [3] Ehresman J, Catapano JS, Baranoski JF, *et al.* Treatment of spinal arteriovenous malformation and fistula [J]. Neurosurg Clin N Am, 2022, 33(2): 193-206.
- [4] Jallo GI, Zagzag D, Epstein F. Intramedullary subependymoma of the spinal cord [J]. Neurosurgery, 1996, 38(2): 251-257.
- [5] 田学丰,冯春国,王先祥,等. 脊柱内固定技术在切除多节段椎管内肿瘤中的应用(附12例报道)[J]. 中国临床神经外科杂志,2016,21(11):673-675.
- [6] Aciewicz A, Richter P, Tykocki T, *et al.* Endovascular treatment of cervical intramedullary arteriovenous malformation [J]. Neurol Neurochir Pol, 2014, 48(3): 223-227.
- [7] 洪家康,王建祯. 24例脊髓动静脉畸形显微手术治疗效果分析[J]. 中国实用神经疾病杂志,2016,19(2):34-36.
- [8] Bhimani AD, Rosinski CL, Patel S, *et al.* Adult spinal arteriovenous malformations: natural history and a multi-center study of short-term surgical outcomes [J]. World Neurosurg, 2019, 12(132): e290-e296.
- [9] Yu JX, HONG T, Krings T, *et al.* Natural history of spinal cord arteriovenous shunts: an observational study [J]. Brain, 2019, 142: 2265-2275.
- [10] McCormick PC, Torres R, Post KD, *et al.* Intramedullary ependymoma of the spinal cord [J]. J Neurosurg, 1990, 72(4): 523-532.
- [11] Kim LJ, Spetzler RF. Classification and surgical management of spinal arteriovenous lesions: arteriovenous fistulae and arteriovenous malformations [J]. Neurosurgery, 2006, 59(5 Suppl 3): S195-201.
- [12] 黄承光,白如林,陈左权,等. 椎管内血管性病变的影像学特征分析[J]. 诊断学理论与实践,2004,3(3):3.
- [13] 洪 韬,张鸿祺,李桂林,等. 多种造影方式在脑脊髓动静脉畸形复合手术中的应用初探[J]. 中国脑血管病杂志, 2017, 14(8):399-404.
- [14] 张 亮,贾文清,杨 俊. 脊髓髓内动静脉畸形显微手术14例疗效分析[J]. 中华外科杂志,2016,54(12):919-923.
- [15] Varshneya K, Pendharkar AV, Azad TD, *et al.* A descriptive analysis of spinal cord arteriovenous malformations: clinical features, outcomes, and trends in management [J]. World Neurosurg, 2019, 131: e579-e585.
- [16] Collin A, Labeyrie MA, Lenck S, *et al.* Long term follow-up of endovascular management of spinal cord arteriovenous malformations with emphasis on particle embolization [J]. J Neurointerv Surg, 2018, 10(12): 1183-1186.
- [17] 何 川,凌 峰,张鸿祺. 脊髓动静脉畸形治疗方法及疗效研究[J]. 中国脑血管病杂志,2004,12(1):537-539.
- [18] Singh B, Behari S, Jaiswal AK, *et al.* Spinal arteriovenous malformations: is surgery indicated [J]. Asian J Neurosurg, 2016, 11(2): 134-142.
- [19] 丁 卫,徐 昊,张所军,等. 复合手术治疗髓内复杂动静脉畸形1例并文献复习[J]. 中国临床神经外科杂志, 2016,21(9):553-554.

(2022-04-29,收稿,2022-09-05修回)