·经验介绍·

伴软脑膜动脉供血的硬脑膜动静脉瘘的诊治分析(附4例报道)

孙阳阳 冯 进 杨振兴 万 定 黄德俊 李宗正

【摘要】**目的** 探讨伴软脑膜动脉供血的硬脑动静脉瘘(pDAVF)的病因、形成机制、临床表现及治疗方法。**方法** 回顾性分析4例pDAVF的临床资料。**结果** 3例手术预后良好,术后半年DSA示2例瘘口完全消失,1例颅后窝底pDAVF的软脑膜供血的瘘口形态无变化;另1例保守治疗临床症状缓解,因再出血死亡。**结论** pDAVF有着独特的血管构筑,DSA可明确诊断。对于破裂出血的pDAVF,尽快手术治疗,可获得良好的预后。

【关键词】硬脑膜动静脉瘘;软脑膜动脉供血;血管内治疗;显微手术

【文章编号】1009-153X(2023)02-0105-04 【文献标志码】B 【中国图书资料分类号】R 743; R 815.2

硬脑膜动静脉瘘(dural arteriovenous fistula, DAVF)是硬脑膜动静脉、皮质静脉以及静脉窦之间的异常动静脉吻合,占颅内血管畸形的10%~15%[1],其中软脑膜动脉供血的DAVF(DAVF with pial arterial supply, pDAVF)占11.3%~23.8%[2],且患病年龄偏大[3]。pDAVF可致出血性卒中和缺血性卒中,其中出血率高达33%[4]。DAVF的症状主要取决于分流的位置、静脉引流的类型和流速的高低,包括非出血症状(头痛、搏动性耳鸣、脑神经麻痹和癫痫)和出血症状(颅内血肿、蛛网膜下腔出血和硬膜下出血)[5]。本文回顾性分析4例pDAVF的临床资料,结合文献分析其形成机制、诊断、治疗方案以及预后。

1 资料与方法

1.1 *一般资料* 4例均为男性,平均年龄(48.3±2.5)岁。3例病灶位于颅前窝底的筛骨旁,且伴有额叶血肿,入院时神志浅昏迷1例、嗜睡2例;另1例因头晕伴间断共济失调入院。

1.2 *影像学检查* 4例DSA证实为pDAVF。3例伴额叶血肿和广泛蛛网膜下腔出血,颅前窝底可见"静脉球",由颅前窝底的筛前动脉和额极动脉供血2例,左侧筛前动脉、额极动脉和右侧眼动脉分支供血1例;3例经大脑上静脉-上失状窦引流。颅后窝底1例,供血动脉为右侧大脑中动脉颞枕分支、脑膜中动脉、右侧颞浅动脉分支和耳后动脉,向外经外侧裂静脉-蝶顶窦-海绵窦引流,向后经岩上窦引流,向上经右顶颞皮层静脉-上失状窦引流。4病例均属于Cognard分型Ⅳ型且伴有"静脉球"。

1.3 *治疗方法* 3颅前窝底pDAVF中,2例经颈内动脉应用ONYX-18胶封堵瘘口(1例瘘口完全栓塞;1例次全栓塞后,经颞顶切口入路行DAVF断流+额叶血肿清除术,完全夹闭剩余瘘口;图1),1例拒绝手术治疗。1例颅后窝底pDAVF,经颈外动脉利用ONYX-18胶栓塞(图2)。

2 结 果

2.1 *治疗结果* 3例手术治疗预后良好,术后半年DSA示2例瘘口完全消失,1例颅后窝底pDAVF瘘口无变化;1例保守治疗临床症状缓解后自动出院,因再出血死亡。

2.2 *典型病例* 48岁男性,因突发剧烈头疼9 h入院。入院体格检查:神志清楚,四肢肌力、肌张力正常。颅脑CT示蛛网膜下腔出血伴左侧额叶血肿(图1),CTA示左额叶动静脉畸形。DSA发现pDAVF,"静脉球"位于颅前窝内,大小约20 mm×20 mm×18mm,主要供血动脉为左侧眼动脉和左侧大脑前动脉额极动脉分支,次要供血动脉为筛前动脉,引流静脉向上入上矢状窦。将6F导管放置入左侧颈内动脉岩骨段,微导管(ECHELON 10)放置左侧眼动脉供血分支并紧靠瘘口,注入1.5 ml ONYX-18胶完全闭塞瘘口。再将微导管放置左侧大脑前动脉-额极动脉近瘘口处,注入1.5 m ONYX-18胶部分闭

doi:10.13798/j.issn.1009-153X.2023.02.013

作者单位:750004 银川,宁夏医科大学研究生院(孙阳阳);750004 银川,宁夏医科大学总医院神经外科(冯 进、杨振兴、万 定、黄德俊、李宗正)

通讯作者:李宗正,E-mail:nxlizongzh@163.com

塞瘘口。因微导管无法进入筛前动脉，术后13 d行DAVF断流术+额叶血肿清除术。术中见静脉球充盈，呈鲜红色，大小约2 cm×3 cm，分离出由左侧筛前动脉、左侧大脑前动脉-额极动脉以及右侧眼动脉供血的瘘口，于瘘口附近，分次将4枚动脉瘤夹夹闭供血动脉后，静脉球和引流静脉的压力明显下降，术中清除血肿量约30 ml。术后恢复良好，术后6月复查DSA示瘘口均消失。

3 讨 论

目前，pDAVF的形成机制仍不清楚。DAVF发生在硬脑膜上，有多支供血动脉，主要为颈外动脉分支供血，也有少数伴有颈内动脉、椎-基动脉分支参与供血，瘘口在硬脑膜上，多支动脉供血的瘘口微小，且伴有多支引流静脉流入静脉窦[6]。pDAVF常出现在高级别DAVF中，多数学者认为是在DAVF已存在的基础上发生的，与静脉窦高压相关，被认为后天形成的病理结构[3,4]。动物模型中，当静脉压升高可导致局部区域表达增加血管内皮生长因子，这一机制可能促进软脑膜动脉供应病变的窦口形成[7]。当软脑膜动脉与“静脉球”或扩张的引流静脉直接连通时，即形成pDAVF。

由于硬脑膜静脉和皮质静脉都直接通向硬脑膜窦，DAVF可诱发软脑膜动静脉瘘（pial arteriovenous fistulas，PAVF）[8]。当低阻力引流静脉的血流量增加，会引起上游皮质静脉扩张，导致皮质静脉淤血和缺氧，使血管生成因子表达上调，后者作用于内皮细

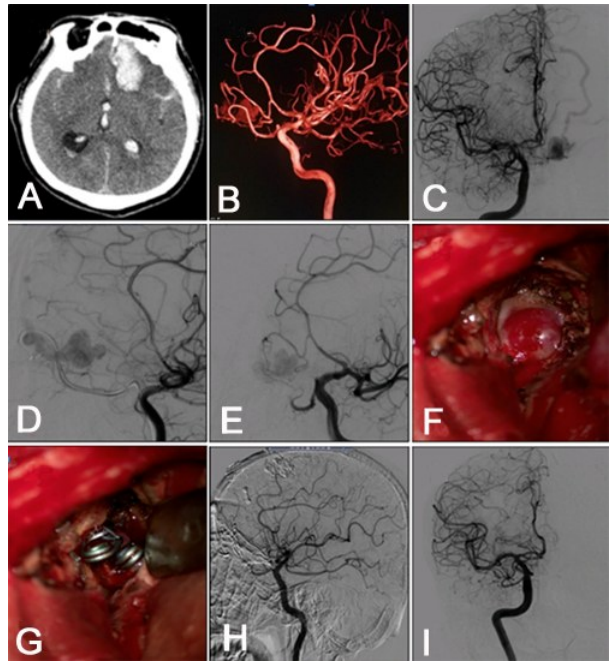

图1 颅前窝底伴软脑膜动脉供血的硬脑膜动静脉瘘复合手术治疗前后表现

A. 术前颅脑CT示额叶血肿；B、C. 术前DSA显示左侧筛前动脉、额极动脉和右侧眼动脉分支为静脉球供血，并向大脑上静脉-上失状窦引流；D、E. 术中DSA显示注入ONXY胶后病灶依旧显影；F、G. 开颅术中显微镜下观察，夹闭瘘口以及静脉球；H、I. 术后6个月DSA显示瘘口及静脉球消失

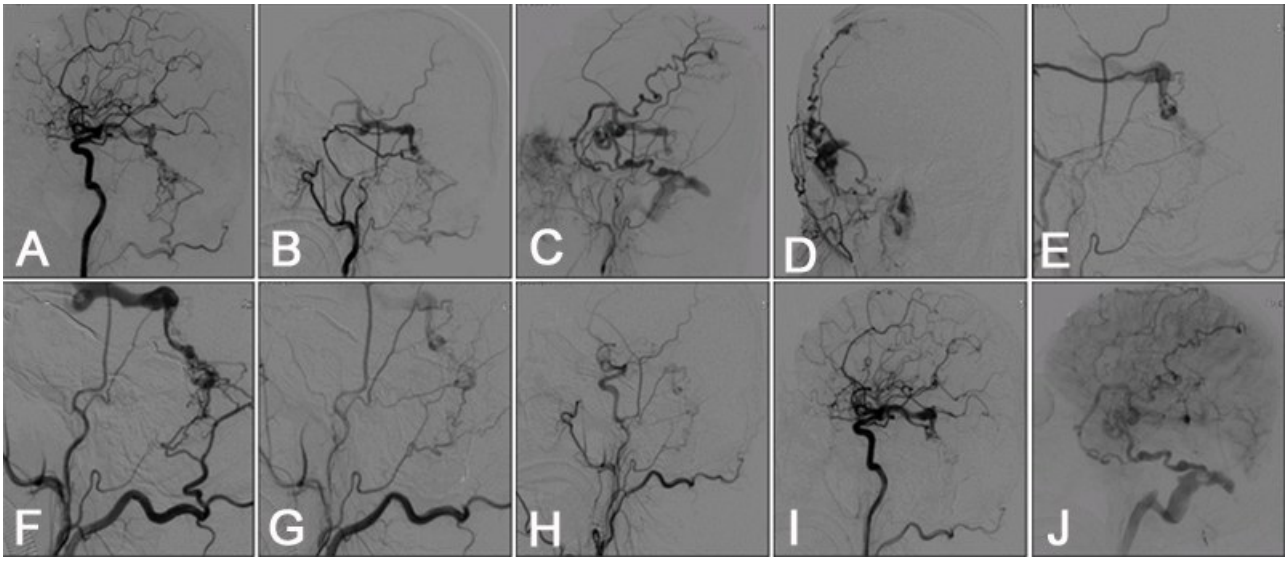

图2 颅后窝底伴软脑膜动脉供血的硬脑膜动静脉瘘血管内栓塞治疗前后DSA

A~D. 术前DSA显示右侧大脑中动脉颞枕分支、右侧脑膜中动脉、右侧颞浅动脉分支和耳后动脉为病灶供血，并向外侧裂静脉-蝶顶窦-海绵窦引流，再向后经岩上窦引流至横窦，向上经扩张迂曲的右顶-颞皮层静脉引流至上失状窦；E. 栓塞后DSA显示脑膜中动脉枕颞分支闭塞；F. 栓塞后DSA脑膜中动脉顶枕分支闭塞；G、H. 栓塞后DSA显示枕动脉供血瘘口闭塞；I. 栓塞后DSA，由于大脑中动脉-枕颞分支细小，遗留软脑膜动静脉瘘口未处理；J. 栓塞后6个月复查DSA显示毛细血管期的静脉引流方向

胞参与血管重构，进而诱发静脉窦的附近PAVF形成[8,9]。同样，PAVF也可以诱发DAVF，如栓塞PAVF后，会新发DAVF[10]。这可能与治疗后的PAVF引起静脉窦的血流相对缓慢和继发静脉窦高压有关。当多个瘘口产生时，供血总量势必会被分流，始发瘘口可能会被掩盖，导致难以辨别瘘口产生顺序。由于颅底缺乏静脉窦，大约50%的颅底DAVF和88%的PAVF伴有“静脉球”[11,12]，常位于硬脑膜与软脑膜结合部位静脉通道的附近。本文3例颅前窝底pDAVF伴有“静脉球”，可能与病灶周围无组织支撑，血流的冲击导致静脉退化有关。本文1例粗大的大脑中动脉颞枕分支供血的DAVF也直接与扩张的“静脉球”连接。

DAVF和PAVF的手术方法包括血管内治疗、开颅夹闭断流术以及复合手术[13]。由于扩张的动脉化的静脉柔软而迂曲，经静脉通路难以达到病变，因此首选经硬脑膜动脉途径栓塞DAVF。治疗pDAVF时，不完全栓塞瘘口，可致引流静脉出口受限、病灶内压增高，引起软脑膜动脉破裂。为避免上述情况，应首选处理软脑膜支供血动脉。然而，因软脑膜动脉较为细小迂曲或血管痉挛造成退管困难时，术中软脑膜动脉破裂风险会增加。除此，栓塞剂逃逸可并发10%的缺血性卒中、14%的神经功能缺损[3]。对于多瘘口病灶，不需闭塞所有的瘘口，小流量瘘口可以动态观察[9]。如瘘口扩大或软脑膜动脉增粗，可再次治疗。由于Borden分型Ⅱ/Ⅲ型DAVF的皮质静脉破裂率较高，当高流速瘘口短直时，栓塞剂可能逃逸入静脉窦，形成静脉窦血栓或静脉窦高压，可增加引流静脉破裂的风险[14]。此时，显微手术可视作一种补救治疗方法，主要包括三种方法，即直接向病灶注入填充剂、切除病灶及其相关的硬脑膜和静脉窦、仅夹闭动脉化的回流静脉或瘘口[9]。当钙化灶诱发癫痫时，需予以切除，但围手术期风险高[15]。虽然，血管内治疗可避免相关围手术期的出血风险[13,16,17]，但一项荟萃分析显示，夹闭瘘口术后30 d内的总体疗效较好[13]。治疗多瘘口病变时，复合手术疗效更好。手术治疗pDAVF的目的是缓解病情，而不是治愈。本文1例保守治疗好转出院，因再次出血死亡。当病灶破裂时，不建议保守治疗。

总之，对于多瘘口pPDAVF，当血管内治疗难以达到完全栓塞时，建议联合开颅手术完全夹闭瘘口。对于未破裂pDAVF，可先处理高流速的硬脑膜处的瘘口，同时密切随访细小的软脑膜动脉供血的变化，待其代偿增粗后，可再行手术治疗。

【参考文献】

[1] Miller TR, Gandhi D. Intracranial dural arteriovenous fistulae: clinical presentation and management strategies [J]. Stroke, 2015, 46(7): 2017-2025.

[2] Osada T, Krings T. Intracranial dural arteriovenous fistulas with pial arterial supply [J]. Neurosurgery, 2019, 84(1); 104-115.

[3] Hetts SW, Yen A, Cooke DL, *et al*. Pial artery supply as an anatomic risk factor for ischemic stroke in the treatment of intracranial dural arteriovenous fistulas [J]. AJNR Am J Neuroradiol, 2017, 38(12): 2315-2320.

[4] Brinjikji W, Cloft HJ, Lanzino G. Clinical, angiographic, and treatment characteristics of cranial dural arteriovenous fistulas with pial arterial supply [J]. J Neurointerv Surg, 2021, 13(4): 331-335.

[5] Sarma D, ter Brugge K. Management of intracranial dural arteriovenous shunts in adults [J]. Eur J Radiol, 2003, 46 (3): 206-220.

[6] 马廉亭，谢天浩，徐召溪. 脑动静脉畸形、硬脑膜动静脉瘘与软脑膜动静脉瘘的鉴别[J]. 中国临床神经外科杂志，2019，24(6)：321-323.

[7] Bhogal P, Yeo LL, Henkes H, *et al*. The role of angiogenesis in dural arteriovenous fistulae: the story so far [J]. Interv Neuroradiol, 2018, 24(4): 450-454.

[8] Hamada Y, Goto K, Inoue T, *et al*. Histopathological aspects of dural arteriovenous fistulas in the transverse- sigmoid sinus region in nine patients [J]. Neurosurgery, 1997, 40(3): 452-458.

[9] Lai CW, Agid R, van den Berg R, *et al*. Cerebral arteriovenous fistulas induced by dural arteriovenous shunts [J]. AJNR Am J Neuroradiol, 2005, 26(5): 1259-1262.

[10] Paramasivam S, Toma N, Niimi Y, *et al*. De novo development of dural arteriovenous fistula after endovascular embolization of pial arteriovenous fistula [J]. J Neurointerv Surg, 2013, 5(4): 321-326.

[11] 刘　峥，张尚明. 外科手术治疗颅底硬脑膜动静脉瘘伴动脉瘤样扩张形成[J]. 脑与神经疾病杂志，2013，21(6)：452-457.

[12] Weon YC, Yoshida Y, Sachet M, *et al*. Supratentorial cerebral arteriovenous fistulas (AVFs) in children: review of 41 cases with 63 non choroidal single- hole AVF [J]. Acta Neurochir (Wien), 2005, 147(1): 17-31.

[13] Giannopoulos S, Texakalidis P, Mohammad Alkhataybeh RA, *et al*. Treatment of ethmoidal dural arteriovenous fistulas: a meta-analysis comparing endovascular versus surgical treatment [J]. World Neurosurg, 2019, 128(undefined): 593-599.

[14] Jamous MA, Satoh K, Satomi J, *et al*. Detection of enlarged cortical vein by magnetic resonance imaging contributes to early diagnosis and better outcome for patients with anterior cranial fossa dural arteriovenous fistula [J]. Neurol Med Chir (Tokyo), 2004, 44(10): 516-520.

[15] Defreyne L, Vanlangenhove P, Vandekerckhove T, *et al*. Transvenous embolization of a dural arteriovenous fistula of the anterior cranial fossa:preliminary results [J]. AJNR Am J Neuroradiol, 2000, 21: 761-765.

[16] Deng JP, Li J, Zhang T, *et al*. Embolization of dural arteriovenous fistula of theanterior cranial fossa through the middle meningealartery with Onyx [J]. Clin Neurol Neurosurg, 2014, 117: 1-5.

[17] Robert T, Blanc R, Smajda S, *et al*. Endovascular treatment of cribriform plate dural arteriovenousfistulas: technical difficulties and complications avoidance [J]. J Neurointerv Surg, 2016, 8: 954-958.

（2020-12-18收稿，2022-03-29修回）

【专家评论】

硬脑膜动静脉瘘（DAVF）的瘘口在硬脑膜及其形成的附属结构（大脑镰、小脑幕）上，瘘口是肉眼与手术显微镜下无法看见的“瘘复合体”。目前，尚不知其光镜下、电镜下病理结构，一般有无数个瘘口；供血动脉为多支颈外动脉的脑膜支，有时颈内动脉、椎-基底动脉分支的脑膜支参与供血，直接引流入毗邻静脉窦或经与硬脑膜有关的较短静脉引流入静脉窦。一般不会经软脑膜静脉引流入静脉窦。当静脉窦内压力>皮层引流静脉压力，或双侧侧窦闲塞而不能经颈内静脉回流时，静脉窦内血液可逆流入脑深浅静脉并经颅底斜坡背侧静脉丛、枕骨大孔前静脉丛、海绵窦静脉丛、硬膜外静脉丛、翼丛引流入颈外静脉，以部分缓解颅内压，但DAVF与脑正常静脉之间没有形成直接的瘘沟通。

软脑膜动静脉瘘（PAVF）是颈内动脉或椎-基底动脉分支与脑静脉之间的直接构通，多为先天性，供血动脉为颈内动脉或椎-基底动脉分支，但不是硬脑膜支，一般仅有1~2支供血动脉，瘘口多为单一、肉眼可见的大瘘口，瘘口紧连引流静脉，引流静脉内血流量增多、压力增高，形成脑静脉高压综合征，久而久之引流静脉球囊样扩张、增粗、迂曲，静脉壁增厚呈静脉动脉化改变。

DAVF是近40年来随着脑脊髓血管造影开展后才发现的一类疾病，20世纪80、90年代，我国神经外科凌 锋、马廉亭、焦德让、吴中学、李铁林等到国外学习归来，才开始开展并写入国内书籍的疾病，对其研究、认识还有很大差距，对其病因、发病机理、病理类型、临床分型、诊断和治疗等还存在诸多有待研究的问题。

PAVF-DAVF并存，是一独立性病变，还是因果性病变？目前尚不清楚，缺乏动物实验研究，没有临床病理资料证实，仅凭DSA单一影像资料不能说明。

PAVF-DAVF是否存在？其因果关系、相关性？有待实验研究与临床病理验证。就像脑动静脉畸形一样，多由颈内动脉与椎-基底动脉系统供血，也有颈外动脉脑膜支参与供血，畸形血管团在脑内，前者称脑动静脉畸形，后者可称脑膜-脑动静脉畸形，也就是颅内外动脉双重供血的脑动静脉畸形。希望同道们对此病参与讨论，进行相关研究。

——马廉亭

【专家评论】

国内关于硬脑膜动静脉瘘（DAVF）的治疗，应该说与国际水平差不多，血管内治疗及外科手术在中心城市，特别是开展血管内治疗的单位，基本解决。

DAVF有颈内动脉（ICA）分支供应，不应算作独立病变。DAVF血流动力学不正常，侧支循环形成应该属于“正常”。早期还把DAVF归于动静脉畸形（AVM）之中，占其中的10%~15%，我自己也有这方面的经验。

血管内治疗的文章，影像资料一定要清清楚楚。本文的影像图片差一些。

本文作者在讨论中提到“DAVF可诱发软脑膜动静脉瘘（PAVF）……同样，PAVF也可诱发DAVF”，也说这种现象是血流动力学的代偿作用，至于机制如何？也不是临床研究的重点。如果手术切除的标本仔细研究，病理学检查可能有证据，那就充实了该文了。

——焦德让